

第120回 日本呼吸器学会東北地方会  
第150回 日本結核・非結核性抗酸菌症学会東北支部学会  
第19回 日本サルコイドーシス/肉芽腫性疾患学会東北支部会

講演プログラム・抄録集

会 長

第120回日本呼吸器学会東北地方会 井上 純人  
(山形大学医学部附属病院 第一内科)

第150回日本結核・非結核性抗酸菌症学会東北支部学会 寺下 京子  
(独立行政法人国立病院機構山形病院 呼吸器内科)

第19回日本サルコイドーシス/肉芽腫性疾患学会 日野 俊彦  
(山形県立中央病院 呼吸器内科)

■一般演題

《第1会場》	研修医セッション①	09:05~09:53
	研修医セッション②	09:53~10:33
	セッション6	10:33~11:29
	研修医セッション③	13:30~14:10
《第2会場》	セッション4	09:05~09:53
	セッション5	09:53~10:49
	セッション7	10:49~11:45

■優秀演題表彰式

《第1会場》	15:30~15:40
--------	-------------

■教育セミナー

《第1会場》	14:30~15:30
--------	-------------

■ランチョンセミナー①・②

《第1・第2会場》	12:15~13:05
-----------	-------------

日 時：2025年3月1日（土）受付8：30 より

会 場：山形市保健所 大会議室・視聴覚室  
(霞城セントラル3階)

〒990-8580 山形市城南町1-1-1

参加費：1,000 円（当日受付にてお支払いください）

※現金のみ

※医学部生（大学院は除く）・初期研修医は無料

【事務局】

山形大学医学部 内科学第一講座

〒990-9585 山形市飯田西2-2-2

TEL：023-628-5302

# 座長・演者へのご案内

## ◇座長の方へ

1. ご担当されるセッション開始の10分前までに会場内右側前方の次座長席にお着きください。
2. プログラムの円滑な進行のため、発表時間に厳守にご協力ください。

## ◇演者の方へ

1. 口演時間は6分、口演後の討論時間は2分です。口演中は緑色ランプが点灯し、1分前に黄色ランプ、終了時に赤色ランプが点灯しますので時間を厳守してください。
2. 発表時は演者の手元にある機器で、演者自身でPCを操作してください。
  - ・当日発表に使用するPCはWindows10、プレゼンテーションソフトはPowerPointです。Macintoshについては、各自PCの持ち込みと致します。
  - ・Windowsでは、文字化け防止のためWindows標準フォントをご使用ください。
  - ・スライドサイズは16:9、4:3の双方対応可能です。
  - ・発表用ファイルはUSBメモリにて発表の30分前までにPC受付にお持ちください。
  - ・動画・アニメーション・音声の使用はお断り致します。
  - ・円滑な進行のため、発表者ツールの使用はご遠慮ください。
  - ・ご自身のPCをお持ちの場合は、事前に動作確認をお願いします。電源アダプターおよびHDMIの変換ケーブルも忘れずにお持ちください。なお、動作不良の場合に備え、バックアップデータをご持参ください。
  - ・ウイルスチェックは事前に十分に行ってください。
  - ・スクリーンセーバーならびに省電力設定は予め解除してください。
  - ・発表データの中にCOI(利益相反)のスライドを必ず入れ込んでください。  
詳しくは以下のサイトから開示スライド例をダウンロードして、ご作成ください。  
◎日本呼吸器学会 HP (HOME >学会について>利益相反)  
◎日本結核・非結核性抗酸菌症学会 HP (HOME >支部学会>東北支部>地方会 HP)

# 参加者へのご案内

1. 参加受付は8:30より、会場（霞城セントラル）の3階にて行います。
2. 参加費1,000円を受付にていただきます。  
その際、ネームカード、参加証明書をお渡ししますので、氏名をご記入の上、会場内では常時着用してください。
3. 昼食はランチョンセミナーをご利用ください。  
お弁当の数には限りがございますのでご了承ください。
4. クロークはございませんのでお荷物はご自身で管理してください。
5. 会場では携帯電話をマナーモードに設定してください。
6. 無許可の録音・録画および写真撮影は固く禁止いたします。

## ご参加の皆様へ

1. 会場内での発言はすべて座長の指示に従い、必ず所属・氏名を述べてから簡潔に発言してください。
2. 学会中の呼び出しは緊急でやむを得ない場合以外はいたしません。
3. プログラム・抄録集の当日配布はいたしませんので、各自ダウンロード・印刷の上ご持参ください。
4. 参加で取得できる単位は以下のとおりです。
  - ・日本呼吸器学会専門医出席は5単位、筆頭演者は3単位加算
  - ・日本呼吸ケア・リハビリテーション学会 呼吸ケア指導士 出席は7単位、筆頭演者は7単位加算
  - ・3学会合同呼吸器療法認定士 20単位
  - ・ICD 制度協議会 5単位（筆頭演者 2単位）
  - ・日本結核病学会結核・抗酸菌症認定医 / 指導医、抗酸菌症エキスパート資格 出席は5単位、筆頭演者は5単位追加
5. 日本呼吸器学会会員の当日、単位登録を行います。受付の際に、会員カードのバーコードを読み取らせていただきますので、必ず会員カードをご持参ください。  
会員カードをお忘れになった場合は、ご自身で参加証明書を保管の上、専門医更新時に参加証明書のコピーを添えてご提出ください。

# アクセス

## 電車をご利用の方

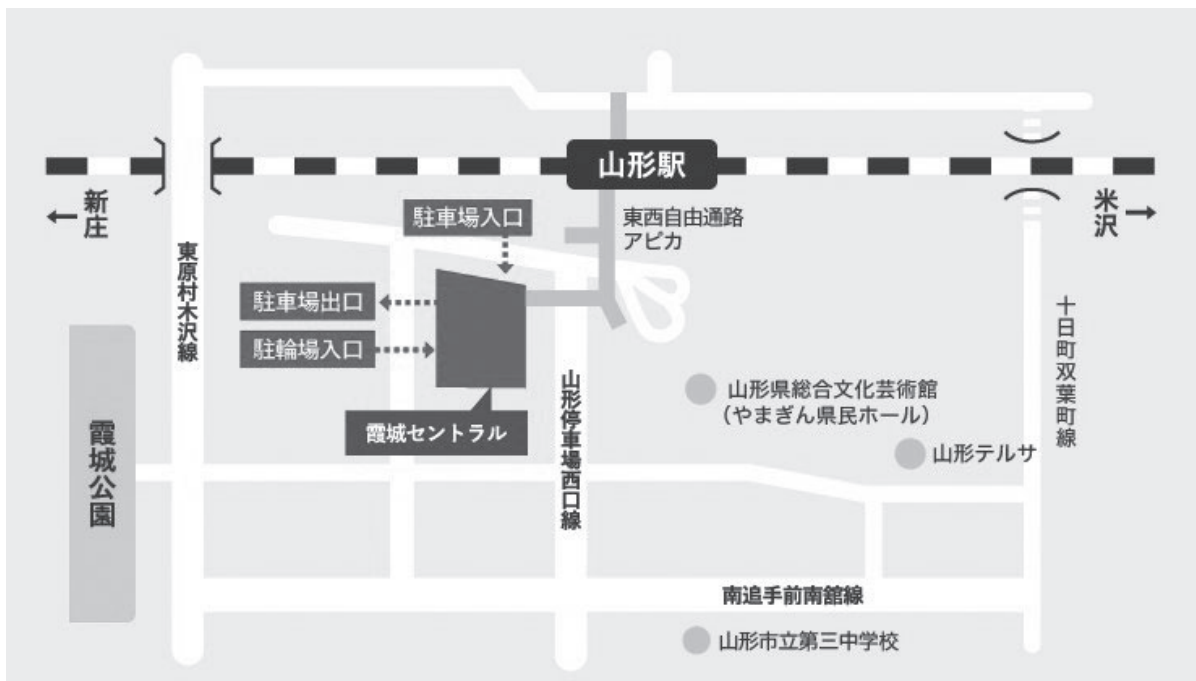- ・JR 山形駅から 連絡通路で 2F 直結 徒歩 5 分

## 自動車をご利用の方

- ・山形自動車道 山形蔵王インターから車で 15 分
- ・東北中央自動車道山形中央 IC から車で 7 分

## 飛行機をご利用の方

1. おいしい山形空港から JR 山形駅東口へシャトルバスで 35 分
2. JR 山形駅から 連絡通路で 2F 直結 徒歩 5 分



## 駐車場について

### ・利用時間

午前 5 時 30 分から午前 0 時まで  
(出場は 24 時間いつでも可能です。)

台数 345 台



### ・利用できる車両

積載物を含み、長さ 5.0 メートル、幅 1.9 メートル、高さ 2.1 メートル、重さ 2.0 トン  
※自動二輪は駐車できません。山形駅東口交通センターにお廻り下さい。

### ・利用料金

料金 (普通駐車 1 台につき) 最初の 30 分 210 円 / 以後 30 分増す毎に 100 円  
1 日上限料金 24 時間ごと 1,230 円

### ・プリペイドカード

便利でお得な定期券、回数券、プリペイドカードは管理事務所で販売しています。  
※定期駐車等をご希望の方は、霞城セントラルパーキング HP をご覧ください。

### ・駐車場についてのお問い合わせはこちら

霞城セントラルパーキング

〒 990-8580 山形市城南町一丁目 1 番 1 号

TEL : 023-647-2550 / FAX : 023-647-2553

## 駐輪場について

### ・利用時間

午前 5 時 30 分から午後 12 時まで

台数 自転車 1,484 台

原動機付自転車 262 台



### ・利用できる車両

自転車、原動機付自転車

※普通自動二輪車と大型自動二輪はご利用できません。

山形駅東口交通センターにお廻り下さい。

### ・利用料金

1 回利用 (1 日につき)

自転車 50 円

原動機付自転車 100 円

定期利用 (1 か月につき)

自転車 900 円

原動機付自転車 2,000 円

※定期利用や回数券もあります。

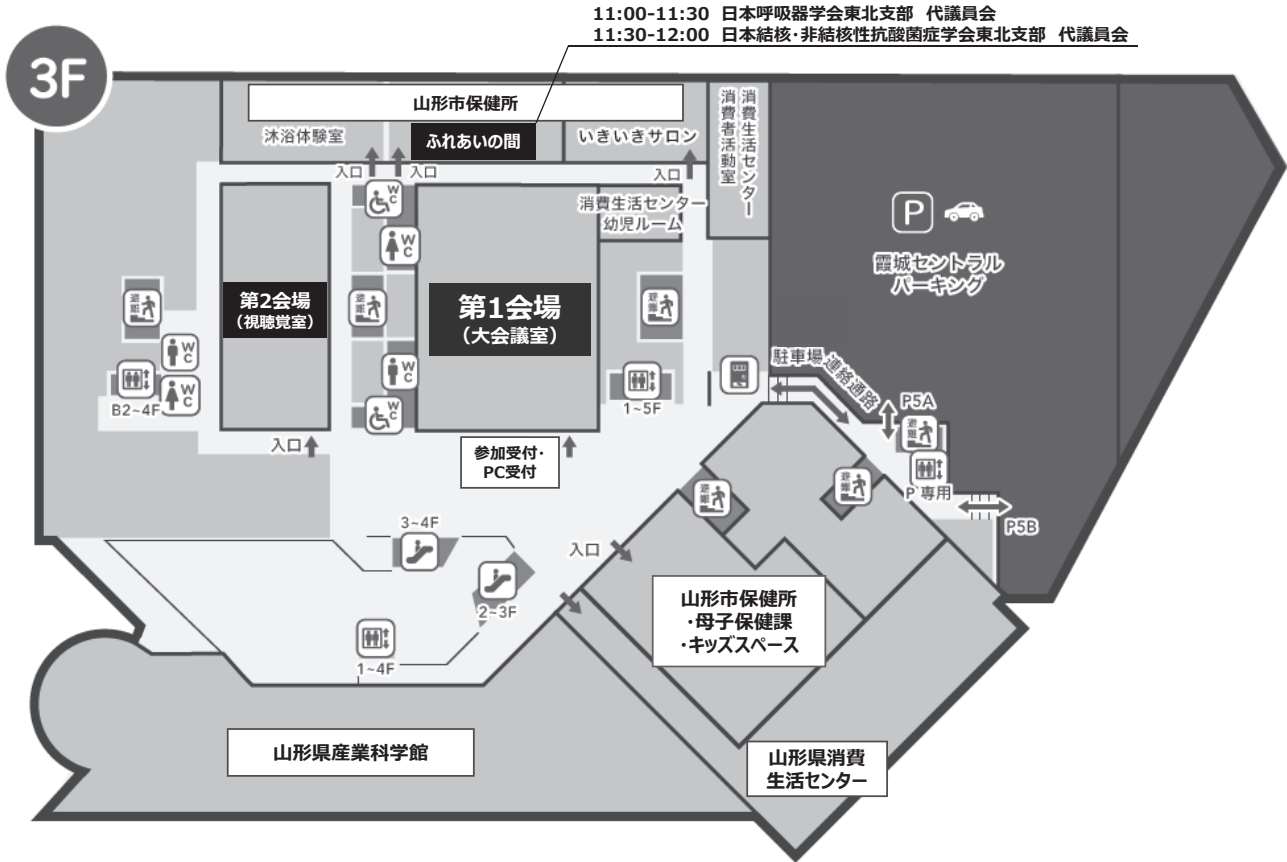### ・駐輪場についてのお問い合わせはこちら

山形市営駐車場・駐輪場 (一般財団法人 山形市都市振興公社)

〒990-8540 山形市旅籠町二丁目 3-25

TEL : 023-631-0831

# 会場案内図



第120回日本呼吸器学会東北地方会  
 第150回日本結核・非結核性抗酸菌症学会東北支部学会  
 第19回日本サルコイドーシス／肉芽腫性疾患学会東北支部会  
 日 程 表

	第1会場 (大会議室)	第2会場 (視聴覚室)	第3会場 (ふれあいの間)
9:00	9:00～9:05 開会の辞 日本呼吸器学会東北地方会 会長 井上 純人	9:00～9:05 開会の辞 日本結核非結核性抗酸菌症学会東北支部学会 会長 寺下 京子	
	9:05～9:53 <b>セッション1</b> (研修医セッション①) 座長：牧口 友紀 小高 英達	9:05～9:53 <b>セッション4</b> 座長：根本 貴子 花輪 翁有	
10:00	9:53～10:33 <b>セッション2</b> (研修医セッション②) 座長：山田 充啓 佐藤 佑樹	9:53～10:49 <b>セッション5</b> 座長：東川 隆一 泉谷 有可	
11:00	10:33～11:29 <b>セッション6</b> 座長：内海 裕 宮崎 収	10:49～11:45 <b>セッション7</b> 座長：菊池 崇史 伊藤 貴司	11:00～11:30 日本呼吸器学会 東北支部 代議員会
12:00			11:30～12:00 日本結核非結核性抗酸菌症学会 東北支部 代議員会
13:00	12:15～13:05 <b>ランチョンセミナー1</b> 間質性肺炎の最近の話題 座長：井上 純人 演者：小倉 高志 共催：日本ベーリンガーインゲルハイム株式会社	12:15～13:05 <b>ランチョンセミナー2</b> 高齢肺がんにおける治療戦略 座長：佐藤 正道 演者：水柿 秀紀 共催：中外製薬株式会社	
14:00	13:30～14:10 <b>セッション3</b> (研修医セッション③) 座長：長島 広相 片桐 祐司		
15:00	14:30～15:30 <b>教育セミナー</b> 呼吸器診療のエッセンス ～肺音を含む身体所見に focus して～ 座長：井上 純人 演者：皿谷 健		
16:00	15:30～15:40 <b>優秀演題表彰式</b>	15:40～15:45 閉会の辞 日本呼吸器学会東北地方会 会長 井上 純人	

(敬称略)



< プログラム >

# 一 般 演 題

## 第1会場 (大会議室)

**開会の辞** 9:00～9:05

第120回日本呼吸器学会東北地方会 会長 井上 純人  
(山形大学医学部附属病院 第一内科)

**セッション1 (研修医セッション①)**

9:05～9:53 第1会場 (大会議室)

座長：弘前大学 呼吸器内科 牧口 友紀  
秋田赤十字病院 呼吸器内科 小高 英達

### 1. ヒトライノ／エンテロウイルス感染を契機とした重症呼吸不全／

#### Excessive Dynamic Airway Collapse の一例

坂総合病院呼吸器科

◎三浦 友裕, 高橋 洋, 渡辺 洋, 生方 智, 神宮 大輔, 矢島 剛洋, 佐藤 幸佑,  
小室 英恵

### 2. 気管支肺胞洗浄が診断の契機となった ROS1 癒合遺伝子陽性肺腺癌による癌性リンパ管症の1例

総合南東北病院 呼吸器内科

◎西尾 樹奈, 長谷 衣佐乃, 滝澤 秀典

### 3. 健康診断での胸部 X 線異常を契機に診断に至った孤立性右肺動脈欠損症の一例

東北大学病院卒後研修センター<sup>1</sup>,

東北大学大学院医学系研究科 内科病態学講座 呼吸器内科学分野<sup>2</sup>

◎伊藤 鑑<sup>1</sup>, 菊池 崇史<sup>2</sup>, 塩谷 梨沙子<sup>2</sup>, 齋藤 拓矢<sup>2</sup>, 佐野 寛仁<sup>2</sup>,  
京極 自彦<sup>2</sup>, 東出 直樹<sup>2</sup>, 村上 康司<sup>2</sup>, 玉田 勉<sup>2</sup>, 杉浦 久敏<sup>2</sup>

### 4. 転倒後に非骨折性脂肪塞栓症を生じた一剖検例

宮城厚生協会坂総合病院 呼吸器科<sup>1</sup>, 宮城厚生協会坂総合病院 病理診断科<sup>2</sup>

◎榊田 凌大<sup>1</sup>, 神宮 大輔<sup>1</sup>, 生方 智<sup>1</sup>, 矢島 剛洋<sup>1</sup>, 佐藤 幸佑<sup>1</sup>, 小室 英恵<sup>1</sup>,  
高橋 洋<sup>1</sup>, 渡辺 洋<sup>1</sup>, 伊東 干城<sup>2</sup>

## 5. 難治性喘鳴を契機に発見・治療をした気管内腫瘍の二例

公立置賜総合病院 初期研修医<sup>1</sup>, 公立置賜総合病院 呼吸器内科<sup>2</sup>

◎鈴木 彩花<sup>1,2</sup>, 福島 茂之<sup>2</sup>, 花輪 翁有<sup>2</sup>, 石橋 悠<sup>2</sup>, 佐藤 正道<sup>2</sup>

## 6. ICI + 化学療法レジメンを施行した ED-SCLC に対するレジメンの効果の比較と予後予測因子の検討

東北医科薬科大学 呼吸器内科

◎北村 美諭, 小林 一蔵, 西岡 晋介, 田中 寿英, 吉村 成央

## セッション2 (研修医セッション②)

9:53 ~ 10:33 第1会場 (大会議室)

座長: 東北大学病院 呼吸器内科

山田 充啓

福島県立医科大学 呼吸器内科学講座

佐藤 佑樹

## 7. 1st line PD 後、外科生検により ALK 陽性確認し、アレクチニブにより長期奏効を得た肺腺癌の1例

東北医科薬科大学

◎藤枝 晃太郎, 本吉 勇登, 千葉 陽太, 岩橋 大輝, 吉村 成央

## 8. ムコイド型肺炎球菌性肺炎の予測因子に関する研究

気仙沼市立病院 呼吸器内科

◎庄子 諒, 小野 祥直, 滝田 克也

## 9. 肺血栓症塞栓症を合併し片側優位の陰影を認めた抗 MDA5 抗体陽性間質性肺炎の1例

仙台市立病院 呼吸器内科

◎床次 彩希, 佐々木 優作, 池田 大輝, 白土 陽一, 田中 里江, 芦野 有悟,  
小荒井 晃

## 10. 気管支喘息との鑑別に難渋した喉頭軟化症の一例

仙台厚生病院 呼吸器内科

◎竹田 裕己, 矢満田 慎介, 鳴海 茜, 原 脩一郎, 清水 恒, 川名 祥子,  
戸井 之裕, 菅原 俊一

## 11. 肺癌薬物療法により消退した腫瘍随伴性遠心性環状紅斑の1例

秋田赤十字病院 臨床研修センター<sup>1</sup>, 同 呼吸器内科<sup>2</sup>, 同 病理診断科<sup>3</sup>, 同 皮膚科<sup>4</sup>

◎利部 美和<sup>1</sup>, 小高 英達<sup>2</sup>, 滝田 友里<sup>2</sup>, 高橋 大地<sup>2</sup>, 東海林 琢男<sup>3</sup>,  
長井 拓哉<sup>4</sup>

## セッション 6

10:33～11:29 第1会場(大会議室)

座長：岩手医科大学 内科学講座 呼吸器内科分野 内海 裕  
山形県立中央病院 呼吸器内科 宮崎 収

### 30. ステロイドパルス療法に反応し間質性肺炎との鑑別に難渋した浸潤性 粘液性肺腺癌の1例

青森県立中央病院 呼吸器内科

◎中鉢 敬, 千葉 俊介, 石戸谷 美奈, 森本 武史, 三浦 大, 長谷川 幸祐

### 31. 気腫合併肺線維症の画像所見に類似した剥離性間質性肺炎合併肺癌の 一例

岩手医科大学付属病院 内科学講座 呼吸器内科<sup>1</sup>,

岩手医科大学付属病院 病理学講座 病理診断科<sup>2</sup>

◎藤本 亜美<sup>1</sup>, 片桐 紘<sup>1</sup>, 菖蒲澤 大樹<sup>1</sup>, 大浦 慎之介<sup>1</sup>, 八鍬 一博<sup>1</sup>,  
堀井 洋祐<sup>1</sup>, 内海 裕<sup>1</sup>, 秋山 真親<sup>1</sup>, 長島 広相<sup>1</sup>, 川田 一郎<sup>1</sup>,  
柳川 直樹<sup>2</sup>

### 32. 診断に難渋した2例の浸潤性粘液性肺腺癌

公立置賜総合病院呼吸器内科

◎花輪 翁有, 石橋 悠, 福島 茂之, 佐藤 正道

### 33. 浸潤性粘液腺癌と鑑別を要した腓癌肺転移の1例

山形大学医学部附属病院 第一内科<sup>1</sup>, 山形大学医学部附属病院 第二内科<sup>2</sup>

◎鈴木 友美理<sup>1</sup>, 五十嵐 朗<sup>1</sup>, 吾妻 祐介<sup>1</sup>, 小林 敏一<sup>2</sup>, 石澤 哲也<sup>2</sup>,  
柿崎 泰明<sup>2</sup>, 松田 暁子<sup>2</sup>, 渡辺 昌文<sup>1</sup>, 井上 純人<sup>1</sup>

### 34. 心嚢液の肺がんコンパクトパネル提出により診断し得た MET 遺伝子 変異陽性肺腺癌の一例

みやぎ県南中核病院呼吸器内科<sup>1</sup>, みやぎ県南中核病院循環器内科<sup>2</sup>

◎木口屋 啓太<sup>1</sup>, 松本 周一郎<sup>1</sup>, 井汲 陽祐<sup>2</sup>, 東條 裕<sup>1</sup>, 綿貫 善太<sup>1</sup>,  
佐藤 輝幸<sup>1</sup>

### 35. クライオ生検が診断に有用であった肺クリプトコッカス症の一例

坂総合病院 呼吸器内科

◎小室 英恵, 神宮 大輔, 佐藤 幸佑, 矢島 剛洋, 生方 智, 渡辺 洋,  
高橋 洋

## 36. 当院におけるクライオ生検 (TBLC) の 3 年間の実施経験と検査成績の報告

坂総合病院 呼吸器内科

◎生方 智, 神宮 大輔, 小室 英恵, 佐藤 幸佑, 矢島 剛洋, 渡辺 洋,  
高橋 洋

## セッション 3 (研修医セッション③)

13:30 ~ 14:10 第 1 会場 (大会議室)

座長: 岩手医科大学附属病院 呼吸器内科 長島 広相  
山形市立病院 済生館 呼吸器内科 片桐 祐司

## 12. 気管支喘息増悪を契機に発症した、たこつぼ型心筋症と思われる一例

青森県立中央病院 初期研修医<sup>1</sup>, 青森県立中央病院 呼吸器内科<sup>2</sup>

◎藤巻 百佳<sup>1</sup>, 森本 武史<sup>2</sup>, 千葉 俊介<sup>2</sup>, 中鉢 敬<sup>2</sup>, 石戸谷 美奈<sup>2</sup>, 三浦 大<sup>2</sup>,  
長谷川 幸裕<sup>2</sup>

## 13. 進行胃癌の化学療法中に発症した粟粒影を呈した薬剤性肺炎の一例

山形県立中央病院 初期研修医<sup>1</sup>, 山形県立中央病院 呼吸器内科<sup>2</sup>

◎石本 万真<sup>1</sup>, 相澤 貴史<sup>2</sup>, 鈴木 博貴<sup>2</sup>, 日野 俊彦<sup>2</sup>, 麻生 マリ<sup>2</sup>,  
野川 ひとみ<sup>2</sup>, 宮崎 収<sup>2</sup>, 菅野 悠太<sup>2</sup>, 久米 壮亮<sup>2</sup>, 島田 佳林<sup>2</sup>,  
渡辺 友理<sup>2</sup>

## 14. 化学放射線療法後の維持療法中に irAE 心筋障害を発症した肺癌の一例

八戸市立市民病院

◎於本 拓也, 高畑 友莉菜, 田中 佑典, 土橋 雅樹, 二瓶 真由美, 熊谷 美香,  
安ヶ平 英夫

## 15. 多彩な陰影を呈した HIV 感染者のニューモシスチス肺炎 (HIV-PCP) の 1 例

山形大学医学部附属病院 卒後臨床研修センター<sup>1</sup>, 山形大学医学部附属病院 第一内科<sup>2</sup>

◎佐藤 侑羅<sup>1</sup>, 太田 啓貴<sup>2</sup>, 五十嵐 朗<sup>2</sup>, 高村 祐斗<sup>2</sup>, 鈴木 友美理<sup>2</sup>,  
吾妻 祐介<sup>2</sup>, 名和 祥江<sup>2</sup>, 古山 広大<sup>2</sup>, 峯岸 幸博<sup>2</sup>, 小林 真紀<sup>2</sup>,  
佐藤 建人<sup>2</sup>, 中野 寛之<sup>2</sup>, 根本 貴子<sup>2</sup>, 西脇 道子<sup>2</sup>, 渡辺 昌文<sup>2</sup>,  
井上 純人<sup>2</sup>

## 16. 肺多発性海綿状血管腫の一例

秋田大学医学部医学科<sup>1</sup>，秋田大学医学系研究科 呼吸器内科学講座<sup>2</sup>，  
秋田大学医学系研究科 呼吸器外科学講座<sup>3</sup>，  
医療法人 敬徳会 藤原記念病院 呼吸器内科<sup>4</sup>

◎樋口 千裕<sup>1</sup>，坂本 祥<sup>2</sup>，工藤 健太郎<sup>2</sup>，五島 哲<sup>2</sup>，泉谷 有可<sup>2</sup>，  
奥田 佑道<sup>2</sup>，高嶋 祉之具<sup>3</sup>，竹田 正秀<sup>2</sup>，佐藤 一洋<sup>2</sup>，三浦 一樹<sup>4</sup>，  
今井 一博<sup>3</sup>，中山 勝敏<sup>2</sup>

### 第2会場（視聴覚室）

#### 開会の辞 9:00～9:05

第150回日本結核・非結核性抗酸菌症学会東北支部学会 会長 寺下 京子  
(独立行政法人国立病院機構山形病院 呼吸器内科)

#### セッション4

9:05～9:53 第2会場（視聴覚室）

座長：山形大学医学部内科学第一講座 根本 貴子  
公立置賜総合病院 呼吸器内科 花輪 翁有

## 17. 酸性の検体処理剤を使用することで培養陽性となった肺 M.abscessus species 症の1例

秋田厚生医療センター呼吸器内科

◎渋谷 嘉美，佐藤 純平，横山 達也，守田 亮，福井 伸

## 18. 抗結核薬による薬剤アレルギーに対して急速減感作療法を施行した2例

山形県立中央病院呼吸器内科<sup>1</sup>，山形県立中央病院感染症内科<sup>2</sup>

◎渡辺 友理<sup>1,2</sup>，久米 壮亮<sup>1</sup>，宮崎 収<sup>1</sup>，鈴木 博貴<sup>1</sup>，島田 佳林<sup>1</sup>，菅野 悠太<sup>1</sup>，  
相澤 貴史<sup>1</sup>，野川 ひとみ<sup>1</sup>，麻生 マリ<sup>1</sup>，日野 俊彦<sup>1</sup>，阿部 修一<sup>2</sup>

## 19. リネゾリドによる末梢神経障害を疑い薬剤変更した多剤耐性結核の一例

栗原中央病院 呼吸器内科<sup>1</sup>，栗原中央病院 感染制御センター<sup>2</sup>

◎宇佐美 修<sup>1</sup>，平瀬 洋一<sup>2</sup>

## 20. 複数の併存症で対応を要した線維空洞型肺 Mycobacterium avium 症の一例

弘前大学医学部附属病院 呼吸器内科、感染症科

◎赤石 颯人, 當麻 景章, 小山 新太郎, 三浦 桐子, 布村 恭仁, 小堀 由璃,  
秋田 貴博, 奥村 文彦, 坂本 博昭, 石岡 佳子, 牧口 友紀, 田中 寿志,  
田坂 定智

## 21. 治療中に複数種類の非結核性抗酸菌が検出され、自宅の風呂水から非結核性抗酸菌が検出された患者の一例

岩手医科大学附属病院 呼吸器内科<sup>1</sup>, 東京大学先端科学技術研究センター<sup>2</sup>

◎長島 広相<sup>1</sup>, 長島 広相<sup>1</sup>, 春日 郁朗<sup>2</sup>, Gan Yalan<sup>2</sup>, 藤本 亜美<sup>1</sup>,  
大浦 慎之介<sup>1</sup>, 菖蒲澤 大樹<sup>1</sup>, 八鍬 一博<sup>1</sup>, 片桐 紘<sup>1</sup>, 堀井 洋祐<sup>1</sup>,  
秋山 真親<sup>1</sup>, 内海 裕<sup>1</sup>, 川田 一郎<sup>1</sup>

## 22. 骨髄異形成症候群に合併した高度な肺破壊を伴う肺 MAC 症の一例

秋田大学医学部附属病院

◎五島 哲, 竹田 正秀, 工藤 健太郎, 泉谷 有可, 坂本 祥, 奥田 佑道,  
佐藤 一洋, 中山 勝敏

## セッション 5

9:53 ~ 10:49 第2会場 (視聴覚室)

座長: 福島県立医科大学 呼吸器内科

東川 隆一

秋田大学医学部附属病院 呼吸器内科学講座

泉谷 有可

## 23. 近位気道狭窄を合併した肺サルコイドーシスの2例

東北大学病院 呼吸器内科

◎有竹 秀美, 玉田 勉, 菊池 崇史, 杉浦 久敏

## 24. 胸膜炎を契機に診断に至った高齢シェーグレン症候群の1例

福島県立医科大学会津医療センター 感染症・呼吸器内科

◎佐藤 理子, 二階堂 雄文, 熊中 貴弘, 久米 裕昭

## 25. 切除肺の病理所見からシェーグレン症候群の気道病変と診断した1例

山形大学医学部附属病院 第一内科<sup>1</sup>, 公立置賜総合病院 呼吸器内科<sup>2</sup>

◎高村 祐斗<sup>1</sup>, 花輪 翁有<sup>2</sup>, 五十嵐 朗<sup>1</sup>, 石橋 悠<sup>2</sup>, 福島 茂之<sup>2</sup>, 平間 紀行<sup>2</sup>,  
渡辺 昌文<sup>1</sup>, 井上 純人<sup>1</sup>

## 26. アンブロキシソールの投与後に病状が改善した自己免疫性肺胞蛋白症の1例

山形市立病院済生館 呼吸器内科

◎片桐 祐司, 太田 隆仁, 阿部 祐紀, 會田 康子, 岩淵 勝好

## 27. Intrapulmonary Percussive Ventilator が有効であった自己免疫性肺胞蛋白症の一例

弘前大学医学部附属病院 呼吸器内科・感染症科

◎小山 新太郎, 當麻 景章, 赤石 颯人, 三浦 桐子, 布村 恭仁, 小堀 由璃, 秋田 貴博, 奥村 文彦, 坂本 博昭, 石岡 佳子, 牧口 友紀, 田中 寿志, 田坂 定智

## 28. 全肺洗浄後に GM-CSF 療法を導入した重症自己免疫性肺胞蛋白症の一例

福島県立医科大学附属病院呼吸器内科

◎山田 龍輝, 佐藤 佑樹, 風間 健太郎, 齋藤 弘志, 針金 莉奈, 富田 ひかる, 渡邊 菜摘, 梅田 隆志, 力丸 真美, 王 新涛, 鈴木 康仁, 斎藤 純平, 金沢 賢也, 谷野 功典, 柴田 陽光

## 29. 抗 MDA 5抗体陽性急速進行性間質性肺炎に対して早期からの血漿交換が有効であった1例

山形大学医学部附属病院 第一内科

◎名和 祥江, 根本 貴子, 高村 祐斗, 鈴木 友美理, 吾妻 祐介, 太田 啓貴, 古山 広大, 峯岸 幸博, 小林 真紀, 佐藤 建人, 中野 寛之, 西脇 道子, 五十嵐 朗, 渡辺 昌文, 井上 純人

## セッション7

10:49 ~ 11:45 第2会場 (視聴覚室)

座長：東北大学大学院医学研究科 内科病態学講座 呼吸器内科学分野 菊池 崇史  
十和田市立中央病院 呼吸器内科 伊藤 貴司

## 37. 気管支肺胞洗浄を行った hMPV 下気道感染症例の臨床的検討

宮城厚生協会坂総合病院呼吸器科

◎神宮 大輔, 生方 智, 榊田 凌大, 大衡 竜太, 小室 英恵, 佐藤 幸佑, 矢島 剛洋, 渡辺 洋, 高橋 洋



### 38. 併存疾患が治療に影響を与えた可能性のある肺膿瘍穿破の1例

山形大学医学部外科学第二講座

◎鈴木 潤, 塩野 知志, 渡辺 光, 捧 貴幸, 阿部 昂平, 星島 一允,  
安田 佐梨

### 39. インフルエンザ感染を契機に黄色ブドウ球菌菌血症を発症したと考えられた3症例

岩手県立中央病院

◎千田 大誠, 千葉 真土, 大和田 幸悠, 宇部 健治

### 40. 致死的な転帰をたどった劇症型溶血性連鎖球菌による肺炎の一例

済生会福島総合病院 呼吸器科<sup>1</sup>, いわき市医療センター 呼吸器内科<sup>2</sup>,  
福島県立医科大学 呼吸器内科学講座<sup>3</sup>

◎田中 竜太郎<sup>1</sup>, 東川 隆一<sup>1</sup>, 峯村 浩之<sup>2</sup>, 齋藤 弘志<sup>3</sup>, 高木 玄教<sup>1</sup>,  
関根 聡子<sup>1</sup>, 猪腰 弥生<sup>1</sup>, 勝浦 豊<sup>1</sup>

### 41. CPAP 不耐の重度の閉塞性睡眠時無呼吸症候群に対し舌下神経電気刺激療法にて加療した1例

東北大学病院 呼吸器内科<sup>1</sup>, 東北大学病院 睡眠医療センター<sup>2</sup>,  
東北大学病院 耳鼻咽喉科・頭頸部外科<sup>3</sup>

◎有竹 秀美<sup>1</sup>, 小川 浩正<sup>1,2</sup>, 小林 祐太<sup>2,3</sup>, 安達 美佳<sup>2,3</sup>, 香取 幸夫<sup>3</sup>,  
杉浦 久敏<sup>1</sup>

### 42. 稲藁焼きの煙で発作が生じる喘息の2症例

福島県立医科大学会津医療センター 感染症・呼吸器内科

◎菱田 凜, 熊中 貴弘, 佐藤 理子, 二階堂 雄文, 久米 裕昭

### 43. 肺分画症との鑑別を要した、破壊性気道炎症と慢性肺実質炎の1例

山形県立中央病院 呼吸器内科

◎菅野 悠太, 鈴木 博貴, 宮崎 収, 島田 佳林, 野川 ひとみ, 渡辺 友理,  
久米 壮亮, 相澤 貴史, 麻生 マリ, 日野 俊彦

---

---

## ランチョンセミナー 1 (12:15 ~ 13:05)

---

---

### 第1会場 (大会議室)

座長

山形大学医学部附属病院 第一内科 病院教授

井上 純人

#### 間質性肺炎の最近の話題

演者

神奈川県立循環器呼吸器病センター 所長

小倉 高志

共催：日本ベーリンガーインゲルハイム株式会社

---

---

## ランチョンセミナー 2 (12:15 ~ 13:05)

---

---

### 第2会場 (視聴覚室)

座長

公立置賜総合病院 内科(呼吸器) 科長

佐藤 正道

#### 高齢肺がんにおける治療戦略

演者

北海道がんセンター 呼吸器内科 医長

水柿 秀紀

共催：中外製薬株式会社

## **教育セミナー (14:30 ~ 15:30)**

### **第1会場 (大会議室)**

座長

山形大学医学部附属病院 第一内科 病院教授  
井上 純人

**呼吸器診療のエッセンス**  
～肺音を含む身体所見に focus して～

演者

杏林大学大学院医学系研究科 呼吸器内科学・臨床教授  
皿谷 健

**優秀演題表彰式** 15:30 ~ 15:40

**閉会の辞** 15:40 ~ 15:45

第120回日本呼吸器学会東北地方会 会長 井上 純人  
(山形大学医学部附属病院 第一内科)

# < 抄 録 集 >

## セッション 1 (研修医セッション①)

9:05 ~ 9:53 第 1 会場 (大会議室)

座長：弘前大学 呼吸器内科 牧口 友紀  
秋田赤十字病院 呼吸器内科 小高 英達

### 1. ヒトライノ／エンテロウイルス感染を契機とした重症呼吸不全／ Excessive Dynamic Airway Collapse の一例

坂総合病院呼吸器科

◎三浦 友裕, 高橋 洋, 渡辺 洋, 生方 智, 神宮 大輔, 矢島 剛洋, 佐藤 幸佑,  
小室 英恵

【背景】 Excessive Dynamic Airway Collapse (EDAC) は気管膜様部が弛緩し気道が狭窄する病態である。ヒトライノ／エンテロウイルス感染を契機に EDAC を発症したと考えられる症例を報告する。【症例】 77 歳女性。50 代から気管支喘息, X-5 年から心房細動による慢性心不全の既往あり。X 年 Y 月 Z 日に喘鳴を主訴に当院救急受診した。II 型呼吸不全を認め NPPV 装着で改善せず気管挿管を行った。挿管後も換気が確保できず, 筋弛緩薬で呼吸状態は安定した。挿管後喀痰検体の Filmarray 検査ではヒトライノ／エンテロウイルス陽性であった。Z+3 日に筋弛緩薬を中止した後も自発呼吸下で著明に 1 回換気量が低下し, 換気圧を上げることで改善する病態を繰り返した。Z+10 日に陽圧下と大気圧下で胸部 CT を撮影し, 大気圧下での気管膜様部弛緩像を認め EDAC の診断を得た。【結語】 ヒトライノ／エンテロウイルスは一般には急性上気道炎の起因菌と認識されているが重症呼吸不全を呈しうる。

### 2. 気管支肺胞洗浄が診断の契機となった ROS1 癒合遺伝子陽性肺腺癌による癌性リンパ管症の 1 例

総合南東北病院 呼吸器内科

◎西尾 樹奈, 長谷 衣佐乃, 滝澤 秀典

39 歳男性。X-2 年に両側肺尖の巨大ブラを指摘され半年ごとの経過観察中であった。上咽頭痛、労作時息切れを主訴に救急外来を受診した。細気管支炎の判断で抗菌薬を投与され経過観察していたが、酸素化が悪化したため、受診後 10 日目に緊急入院となった。左上葉に 2cm の結節と縦隔リンパ節腫大を認め、さらに全肺に Crazy paving pattern を伴う粒状影、小葉間隔壁の肥厚、肺静脈の拡張を認めた。肺癌およびリンパ増殖性疾患を鑑別に、第 2 病日に気管支鏡を実施した。気管支肺胞洗浄液から無数の腺癌が検出され、肺癌および癌性リンパ管症と診断した。気管支鏡中に呼吸状態が悪化し、ネーザルハイフロー (FiO2 0.5) を要するようになった。後に ROS1 癒合遺伝子陽性と判明したためレポトレクチニブを開始したところ著効し、酸素を離脱し独歩で退院した。考察を加え報告する。

### 3. 健康診断での胸部 X 線異常を契機に診断に至った孤立性右肺動脈欠損症の一例

東北大学病院卒後研修センター<sup>1</sup>,

東北大学大学院医学系研究科 内科病態学講座 呼吸器内科学分野<sup>2</sup>

◎伊藤 鑑<sup>1</sup>, 菊池 崇史<sup>2</sup>, 塩谷 梨沙子<sup>2</sup>, 齋藤 拓矢<sup>2</sup>, 佐野 寛仁<sup>2</sup>,  
京極 自彦<sup>2</sup>, 東出 直樹<sup>2</sup>, 村上 康司<sup>2</sup>, 玉田 勉<sup>2</sup>, 杉浦 久敏<sup>2</sup>

**【症例】**24 歳、男性【主訴】なし【現病歴】健康診断で胸部 X 線異常を指摘され X 年 5 月に前医を受診した。胸部 CT で右肺片側の容量減少、右下葉を主体とした気腫性変化、多発囊胞様変化を認め精査目的で同年 7 月に当科を紹介受診した。α1-アンチトリプシン欠乏症やランゲルハンス細胞組織球症などを鑑別として考えたが、当院での前医 CT 読影で右肺動脈欠損の可能性を指摘された。造影 CT を実施したところ右肺動脈の欠損を認め、肺血流シンチでは右肺への集積をほぼ認めず、心エコーでは明らかな異常所見を認めなかったため、孤立性右肺動脈欠損症と診断した。**【考察】**片側性肺動脈欠損は有病率が約 20 万人に 1 人の稀な疾患であり、そのうち約 3 割が先天性心血管奇形を伴わず孤立性片側性肺動脈欠損と呼ばれる。片側肺野の気腫性変化や多発囊胞様変化を認めた場合、本疾患も鑑別として念頭におく必要があるという教訓的な症例であった。

### 4. 転倒後に非骨折性脂肪塞栓症を生じた一剖検例

宮城厚生協会坂総合病院 呼吸器科<sup>1</sup>, 宮城厚生協会坂総合病院 病理診断科<sup>2</sup>

◎榊田 凌大<sup>1</sup>, 神宮 大輔<sup>1</sup>, 生方 智<sup>1</sup>, 矢島 剛洋<sup>1</sup>, 佐藤 幸佑<sup>1</sup>, 小室 英恵<sup>1</sup>,  
高橋 洋<sup>1</sup>, 渡辺 洋<sup>1</sup>, 伊東 干城<sup>2</sup>

**【症例】**70 歳代男性【現病歴】自宅で転倒し、意識障害で救急要請された。救急隊到着時は酸素化低下と意識障害を認めたが搬送中に改善した。搬入時は意識清明であり検査で新規の異常は認めず、経過観察目的に入院した。しかし、同日夜に心肺停止に陥り死亡した。病理解剖にて肺と腎臓に散在する脂肪塞栓を認め、脂肪塞栓症候群による死亡と診断した。転位を伴う粗大な骨折は認めなかった。**【考察】**脂肪塞栓症は原因の大半が骨折であり、受傷後 24 から 72 時間後に低酸素血症、意識障害といった症状を発症する。非骨折性に生じた例は、軟部組織の挫滅を伴うものや脂肪吸引術後などの症例報告があるが、数は少なくその機序は未だ不明である。**【結語】**転倒を契機に全身性に脂肪塞栓症を呈し、死亡した一剖検例を経験した。骨折が無くとも脂肪塞栓症を発症する可能性があり、示唆に富む一例と考え報告する。

## 5. 難治性喘鳴を契機に発見・治療をした気管内腫瘍の二例

公立置賜総合病院 初期研修医<sup>1</sup>，公立置賜総合病院 呼吸器内科<sup>2</sup>

◎鈴木 彩花<sup>1,2</sup>，福島 茂之<sup>2</sup>，花輪 翁有<sup>2</sup>，石橋 悠<sup>2</sup>，佐藤 正道<sup>2</sup>

【症例1】71歳男性。咳嗽，息切れを主訴に近医を受診し，喘息として加療されたが改善なく，当院紹介となった。難治性気管支喘息として治療強化したが改善に乏しく，治療に難渋した。他病精査の胸部CTで偶発的に気管内腫瘍を認めた。全身精査で他に転移を疑う所見を認めず，画像からは局所にとどまり切除可能と考えられた。診断的治療として気管支鏡下切除術を試行し，扁平上皮癌であった。【症例2】68歳男性。X年8月にCOVID-19に罹患し，その後も咳嗽，喘鳴が改善せず，近医を受診した。胸部CTで右主気管支腫瘍を認め，当院紹介となった。全身精査で局所病変と考えられ，切除可能と判断した。気管支鏡生検で扁平上皮癌であることを確認し，気管支鏡下切除術を試行した。両症例とも術後放射線治療を行い，現在再発所見を認めず経過している。本疾患は非常に稀であるが，難治性の喘鳴を認める症例では鑑別に置く必要がある。

## 6. ICI + 化学療法レジメンを施行した ED-SCLC に対するレジメンの効果の比較と予後予測因子の検討

東北医科薬科大学 呼吸器内科

◎北村 美諭，小林 一蔵，西岡 晋介，田中 寿英，吉村 成央

【目的】ED-SCLC 症例において，CASPIAN と IMpower133 の各レジメンの効果比較と，ICI + 化学療法施行例の予後予測因子を検討する。

【対象・方法】当院で19年から24年にED-SCLCと診断され，各レジメンを受けた症例の臨床背景，効果を後方視的に収集，①レジメンの生存比較と，②多変量解析による予後予測因子を検討した。

【結果】34症例を解析し，OSにおいて，IMpower133レジメンがCASPIANレジメンよりも良好な傾向を認めたものの(HR=0.46, p=0.15)，PFSにおいては同様の結果であった(HR=0.74, p=0.44)。また，予後因子検討においては，Geriatric Nutritional Risk Index (GNRI)92以下(HR=15.3, p=0.009)とNeutrophil-to-Lymphocyte Ratio (NLR) 5以上(HR=4.00, p=0.04)が独立した予後不良因子であった。

【結論】IMpower133レジメンがOS良好な傾向を認めた。また，GNRIとNLRはICI + 化学療法施行例における予後予測因子である可能性が示唆された。

## セッション2 (研修医セッション②)

9:53 ~ 10:33 第1会場 (大会議室)

座長：東北大学病院 呼吸器内科 山田 充啓  
福島県立医科大学 呼吸器内科学講座 佐藤 佑樹

### 7. 1st line PD 後、外科生検により ALK 陽性確認し、アレクチニブにより長期奏効を得た肺腺癌の1例

東北医科薬科大学

◎藤枝 晃太郎, 本吉 勇登, 千葉 陽太, 岩橋 大輝, 吉村 成央

**【症例】** 73歳女性。2017年に近医でのCTで右肺結節認め、当科紹介となった。PETで右肺S10に32mmの集積亢進域と胸膜播種を否定できないMajor fissure沿いの結節を認めた。気管支鏡検査で組織採取できず、細胞診にてEGFRとROS1が陰性の肺腺癌と診断された。IV A期であり、CBDCA + PEM + BEV 4コース施行後、PEM + BEVによる維持14コース、PEMによる維持64コース施行も、原発巣PDとなった。遺伝子診断不十分なため、原発巣の外科的生検施行、ALK陽性認め、2022年よりアレクチニブにより3年以上無再発で経過している。

**【考察】** 肺末梢病変に対する外科的生検は侵襲の大きさのため、その必要性を十分に考慮した上で行うこととされている。初回治療後であっても、ドライバー遺伝子が十分に検索されていない症例に関しては外科的生検も含め、積極的な遺伝子診断が必要であると考ええる。

### 8. ムコイド型肺炎球菌性肺炎の予測因子に関する研究

気仙沼市立病院 呼吸器内科

◎庄子 諒, 小野 祥直, 滝田 克也

**【目的】** ムコイド型肺炎球菌性肺炎の診断予測因子を検討する。**【方法】** 当院で抗生剤治療を行った肺炎球菌性肺炎患者についてムコイド型と治療開始前の臨床検査データとの関連を後方視的に検討した。**【結果】** 対象患者は48例でムコイド型は11例(22.9%)、年齢中央値77.0歳であった。ムコイド型は非ムコイド型と比較して有意にCRP ( $P=0.0352$ )、BUN ( $P=0.0386$ )が高かった。診断予測因子はCRP  $> 21.0$  g/dL (オッズ比 [OR] 17.1、 $P = 0.0004$ )、BUN  $> 33.5$  mg/dL (OR 20.6、 $P = 0.0074$ )、P/F比  $< 226.2$  mmHg (OR 5.3、 $P = 0.0359$ )、胸部レントゲンで陰影の広がりが2/3以上 (OR 7.7、 $P = 0.0099$ )であった。**【結論】** ムコイド型肺炎球菌性肺炎の診断予測因子は高い炎症マーカー、低酸素血症、広範囲な肺炎像などであることが示唆された。



## 9. 肺血栓症塞栓症を合併し片側優位の陰影を認めた抗 MDA5 抗体陽性間質性肺炎の1例

仙台市立病院 呼吸器内科

◎床次 彩希, 佐々木 優作, 池田 大輝, 白土 陽一, 田中 里江, 芦野 有悟,  
小荒井 晃

【症例】68歳女性。【現病歴】2週間前から感冒症状が出現。呼吸困難が増悪し当院救急搬送となった。胸部単純CTで右肺全体、と左下葉にすりガラス影とconsolidationを認めた。D-dimer 15.7  $\mu$ g/mlと高値から肺血栓塞栓症を疑い造影CT施行、両側の肺動脈とヒラメ静脈に血栓を認めた。重症肺炎としてLVFX,MEPM,DEX 6.6 mg/日、肺血栓塞栓症に対してヘパリンの持続点滴を開始した。治療により血栓消退も肺炎像の改善は乏しく低酸素が遷延した。入院当初の各種検査からはウイルス感染や膠原病を積極的に疑う所見は得られなかったが、ステロイド導入前に認めた両手指の爪囲紅斑は消退し、フェリチン高値が継続するため皮膚筋炎の否定が必要と考えられた。後日、抗MDA5抗体陽性が判明し精査加療目的にA病院へ転院した。【考察】抗MDA5抗体陽性の間質性肺炎に片側優位の病変分布を呈することは稀で、肺血栓塞栓症を合併した報告も検索する限り本邦では初めてであり、文献的考察を含め報告する。

## 10. 気管支喘息との鑑別に難渋した喉頭軟化症の一例

仙台厚生病院 呼吸器内科

◎竹田 裕己, 矢満田 慎介, 鳴海 茜, 原 脩一郎, 清水 恒, 川名 祥子,  
戸井 之裕, 菅原 俊一

【背景】難治性喘息が疑われたが、喉頭軟化症と診断された症例を経験したので報告する。【症例】26歳女性。3カ月前からの喘鳴と呼吸苦で近医を受診。喘息としてデキサメタゾン(Dex)の投与を受け一時的に改善するも同様の発作を繰り返すため当院紹介となり、強い喘鳴を認めるため入院となった。入院後、Dex点滴、SABAで治療を開始したところ、Dex投与直後は喘鳴が改善するも切れ目で再燃した。吸気時の喘鳴が強く増悪・改善共に短時間で生じることから上気道病変を疑い耳鼻咽喉科に紹介したところ、喉頭内視鏡にて喉頭軟化症と診断され手術を検討することとなった。【考察】喉頭軟化症は声門上部組織が吸気時に喉頭内に引き込まれ気道狭窄を生じる疾患であり、声帯機能不全と同じく誘発性喉頭閉塞症に含まれる。成人発症は稀であるが手術適応もあるため、難治性喘息を診る際には本疾患も鑑別に挙げることが重要である。

## 11. 肺癌薬物療法により消退した腫瘍随伴性遠心性環状紅斑の1例

秋田赤十字病院 臨床研修センター<sup>1</sup>, 同 呼吸器内科<sup>2</sup>, 同 病理診断科<sup>3</sup>, 同 皮膚科<sup>4</sup>  
◎利部 美和<sup>1</sup>, 小高 英達<sup>2</sup>, 滝田 友里<sup>2</sup>, 高橋 大地<sup>2</sup>, 東海林 琢男<sup>3</sup>,  
長井 拓哉<sup>4</sup>

腫瘍随伴皮膚病変である難治性環状紅斑は通常腫瘍の摘除によって皮疹が改善する。症例は71歳男性で上行結腸癌の既往歴がある。X-7年前から乾癬の診断で通院していたが、X年に体幹、四肢に遠心性環状紅斑が多発し掻痒が悪化した。皮疹の増悪に対してCyclosporine 100 mgから開始されたが皮疹は消退しなかった。腫瘍随伴皮膚病変の疑いで全身検索され、右下葉肺癌と同側の肺門縦隔リンパ節転移を指摘された。皮疹悪化から4か月後に肺腺癌と診断された(cT3N2M1c, stage IV, exon19 del)。Osimertinib 80 mgを開始し1か月後に紅斑はほぼ消退した。その後の評価では肺癌とリンパ節転移は縮小していた。腫瘍随伴性遠心性環状紅斑は肺癌薬物療法で消退し得る。遠心性環状紅斑を見た際は肺癌の存在も考慮することが重要である。

## セッション3 (研修医セッション③)

13:30 ~ 14:10 第1会場 (大会議室)

座長：岩手医科大学附属病院 呼吸器内科 長島 広相  
山形市立病院 済生館 呼吸器内科 片桐 祐司

### 12. 気管支喘息増悪を契機に発症した、たこつぼ型心筋症と思われる一例

青森県立中央病院 初期研修医<sup>1</sup>, 青森県立中央病院 呼吸器内科<sup>2</sup>

◎藤巻 百佳<sup>1</sup>, 森本 武史<sup>2</sup>, 千葉 俊介<sup>2</sup>, 中鉢 敬<sup>2</sup>, 石戸谷 美奈<sup>2</sup>, 三浦 大<sup>2</sup>,  
長谷川 幸裕<sup>2</sup>

【背景・目的】 たこつぼ型心筋症は急性発症の左室心尖部無収縮と心基部過収縮を呈する疾患でストレス等が誘因とされる。今回、気管支喘息増悪を契機にたこつぼ型心筋症を発症したと考えられる一例を経験したので報告する。【症例】 58歳女性。Ⅱ型呼吸不全を伴う気管支喘息増悪にて救急搬送された。NPPVでの呼吸管理、SABA吸入、ステロイド全身投与、アドレナリン筋注等での治療を行った。症状は改善したが翌日以降、CK軽度上昇、BNP上昇を認めた。また、ECGで前壁・側壁・下壁誘導で陰性T波が出現、UCGでの心尖部壁運動低下、後壁基部の過収縮もあり、たこつぼ型心筋症の合併を疑った。その後、CKやBNPはすみやかに低下し、ECG変化、UCGでの壁運動異常も徐々に改善した。【まとめ】 気管支喘息増悪を契機にたこつぼ型心筋症の発症が疑われた症例を経験した。発症要因や機序等についての文献的考察を交え報告する。

### 13. 進行胃癌の化学療法中に発症した粟粒影を呈した薬剤性肺炎の一例

山形県立中央病院 初期研修医<sup>1</sup>, 山形県立中央病院 呼吸器内科<sup>2</sup>

◎石本 万真<sup>1</sup>, 相澤 貴史<sup>2</sup>, 鈴木 博貴<sup>2</sup>, 日野 俊彦<sup>2</sup>, 麻生 マリ<sup>2</sup>,  
野川 ひとみ<sup>2</sup>, 宮崎 収<sup>2</sup>, 菅野 悠太<sup>2</sup>, 久米 壮亮<sup>2</sup>, 島田 佳林<sup>2</sup>,  
渡辺 友理<sup>2</sup>

症例は40歳男性。進行胃癌(cT4bN0M1、腹膜播種)に対し、FOLFOX療法(X-1年4月~8月)、5-FU+レボホリナート+ニボルマブ(X-1年8月~X年1月)、ナブパクリタキセル+ラムシルマブ(X年2月~)を施行。X年6月のCTで両肺にすりガラス影を認め初診。発熱と倦怠感を伴い、CTで粟粒様のびまん性微細粒状影を確認した。粟粒結核や転移性肺腫瘍などを鑑別に入院し、結核菌特異的インターフェロングamma試験や抗酸菌培養検査は陰性、気管支肺胞洗浄液ではリンパ球主体の細胞数増加を認めた。無治療で症状は軽快したが粒状影は残存し、入院15日目に右肺S6部分切除術を施行。病理では、散在性に大小の類上皮細胞肉芽腫が気腔内や血管壁に認められ、また、壁在型やポリープ状の気腔内器質化が孤立性にみられ、悪性や抗酸菌感染の所見はなかった。本症例は化学療法中に粟粒影を呈した稀な例であり、文献的考察を交えて報告する。

## 14. 化学放射線療法後の維持療法中に irAE 心筋障害を発症した肺癌の一例

八戸市立市民病院

◎於本 拓也, 高畑 友莉菜, 田中 佑典, 土橋 雅樹, 二瓶 真由美, 熊谷 美香,  
安ヶ平 英夫

【症例】73歳男性【現病歴】X年2月の健康診断にて右上葉結節影を指摘され当科紹介され、精査で右上葉非小細胞肺癌(cT1cN2M0, cStage III A)の診断となった。同年5月より化学放射線療法を開始し、PRが得られた。X年7月よりDurvalumab維持療法を開始するも、同年9月に放射線肺臓炎CTCAE G2が出現しDurvalumab投与を中止した。X年11月24日に呼吸困難を自覚し当院救急外来を受診した。両側胸水および心拡大を認め同日当科入院となった。血液検査ではBNPおよび心筋トロポニンTの上昇を認めた。心エコーでびまん性の左室壁運動低下がみられ、治療導入前に54%であった左室駆出率(LVEF)は24%まで低下が見られた。DurvalumabによるirAE心筋症CTCAE Grade 4と判断し、mPSLパルス療法および利尿薬などで治療開始するも、X年12月時点でLVEF 26%と改善は認めず。現在増悪は見られず、無治療経過観察中である。【考察】irAE心筋炎について文献的考察を加えて報告する。

## 15. 多彩な陰影を呈した HIV 感染者のニューモシスチス肺炎 (HIV-PCP) の1例

山形大学医学部附属病院 卒後臨床研修センター<sup>1</sup>, 山形大学医学部附属病院 第一内科<sup>2</sup>

◎佐藤 侑羅<sup>1</sup>, 太田 啓貴<sup>2</sup>, 五十嵐 朗<sup>2</sup>, 高村 祐斗<sup>2</sup>, 鈴木 友美理<sup>2</sup>,  
吾妻 祐介<sup>2</sup>, 名和 祥江<sup>2</sup>, 古山 広大<sup>2</sup>, 峯岸 幸博<sup>2</sup>, 小林 真紀<sup>2</sup>,  
佐藤 建人<sup>2</sup>, 中野 寛之<sup>2</sup>, 根本 貴子<sup>2</sup>, 西脇 道子<sup>2</sup>, 渡辺 昌文<sup>2</sup>,  
井上 純人<sup>2</sup>

【症例提示】50代男性。X年12月に発熱、疲労感が出現し、A医院の胸部単純X線写真で両肺の浸潤影を認め、B病院を受診した。胸部CTで両肺のすりガラス影や両肺下葉胸膜下のコンソリデーションを認め、当科紹介となった。 $\beta$ -D-グルカン(ワコー法)が332.7 pg/mLと高値で、気管支肺胞洗浄液のPCR検査で*Pneumocystis jirovecii*のDNAが陽性であり、ニューモシスチス肺炎(PCP)と診断した。また血液中のHIV抗体陽性、HIV-1RNA陽性であり、HIV-PCPと診断した。【考察】PCPの画像所見は、典型的には両肺に広がるすりガラス影で、末梢域は比較的保たれることが多い。しかし、すりガラス影以外に浸潤影、嚢胞形成などの陰影を呈することがある。本症例では胸膜下のコンソリデーションもみられ、治療により改善した。すりガラス影以外の所見をみた際にも、PCPを鑑別に挙げる必要がある。

## 16. 肺多発性海綿状血管腫の一例

秋田大学医学部医学科<sup>1</sup>，秋田大学医学系研究科 呼吸器内科学講座<sup>2</sup>，  
秋田大学医学系研究科 呼吸器外科学講座<sup>3</sup>，  
医療法人 敬徳会 藤原記念病院 呼吸器内科<sup>4</sup>

◎樋口 千裕<sup>1</sup>，坂本 祥<sup>2</sup>，工藤 健太郎<sup>2</sup>，五島 哲<sup>2</sup>，泉谷 有可<sup>2</sup>，  
奥田 佑道<sup>2</sup>，高嶋 祉之具<sup>3</sup>，竹田 正秀<sup>2</sup>，佐藤 一洋<sup>2</sup>，三浦 一樹<sup>4</sup>，  
今井 一博<sup>3</sup>，中山 勝敏<sup>2</sup>

**【症例】** 57歳、男性**【現病歴】** 近医で指摘された多発肺結節の精査目的に当院へ紹介された。肝に9cm大の占拠性病変を認め、前医の肝生検で肝海綿状血管腫と診断されていた。**【検査所見】** 両肺にランダム分布の辺縁が明瞭な多発結節を指摘した。腫瘍マーカーやT-SPOTは陰性だった。**【診断】** 外科的肺生検で海綿状血管腫と診断した。**【考察】** 海綿状血管腫は空洞状の血管腔を伴う良性腫瘍である。肝に好発し肺における発症は稀である。海綿状血管腫は転移しないことが知られており、本症例での肺および肝病変はそれぞれ原発性と考える。海綿状血管腫が多発する場合、cerebral cavernous malformation 遺伝子の異常が関連する症例も報告されているが、本症例では同遺伝子異常は検出されなかった。肺海綿状血管腫は本症例のように多発結節を呈する報告もあり、文献的考察を加えて報告する。

## セッション 4

9:05～9:53 第2会場（視聴覚室）

座長：山形大学医学部内科学第一講座 根本 貴子  
公立置賜総合病院 呼吸器内科 花輪 翁有

### 17. 酸性の検体処理剤を使用することで培養陽性となった肺 *M. abscessus* species 症の1例

秋田厚生医療センター呼吸器内科

◎渋谷 嘉美, 佐藤 純平, 横山 達也, 守田 亮, 福井 伸

症例は58歳女性。20XX年10月検診で胸部異常陰影を指摘された。CTで非結核性抗酸菌症が疑われ、喀痰抗酸菌培養が陽性となり、質量分析法（MALDI-TOF MS）で *M. abscessus complex* と同定されたが、治療の同意が得られず経過観察となった。20XX+3年6月陰影が悪化し、菌種再確認と薬剤感受性を調べるため喀痰検査を繰り返したが、いずれも塗抹は陽性になるものの培養は陰性であり、気管支鏡検査でも同様の結果であった。20XX+4年1月陰影が悪化し気管支鏡検査を再検。検体処理が菌に与える影響を考慮し、従来のアルカリ処理を酸処理に変更したところ、培養で抗酸菌の発育が確認できた。質量分析法で *M. abscessus complex* と同定されマクロライド感受性と判明した。迅速発育菌の一部はアルカリに弱いとされており、繰り返し培養が陰性となる場合は検体の前処理を見直すことが必要と考えられた。

### 18. 抗結核薬による薬剤アレルギーに対して急速減感作療法を施行した2例

山形県立中央病院呼吸器内科<sup>1</sup>, 山形県立中央病院感染症内科<sup>2</sup>

◎渡辺 友理<sup>1,2</sup>, 久米 壮亮<sup>1</sup>, 宮崎 収<sup>1</sup>, 鈴木 博貴<sup>1</sup>, 島田 佳林<sup>1</sup>, 菅野 悠太<sup>1</sup>,  
相澤 貴史<sup>1</sup>, 野川 ひとみ<sup>1</sup>, 麻生 マリ<sup>1</sup>, 日野 俊彦<sup>1</sup>, 阿部 修一<sup>2</sup>

日本結核病学会治療委員会の提言に基づく減感作療法は、イソニアジド（INH）やリファンピシン（RFP）に対し少量から段階的に増量する方法で、治療完了までに15日以上を要し治療期間の延長が課題である。一方、急速減感作療法（RDD）は治療の遅延を最小限に抑え、薬剤耐性リスクを軽減する手段として注目されている。今回我々は、HollandおよびCernandasらのプロトコールに基づきRDDを実施した2例を経験した。症例1は70歳男性で、肺結核治療中にCOVID-19を合併しその後発熱が遷延した。抗結核薬のアレルギーを疑い、INH、RFPに対してRDDを施行した。症例2は74歳男性で、BCG膀胱内治療後に粟粒結核を発症した。化学療法開始後に薬疹が疑われたためINH、RFP、エタンブトール（EB）にRDDを行った。いずれの症例も再投与が可能となった。RDDにより治療の遅延を最小限に抑え治療中止を回避することができた。

## 19. リネゾリドによる末梢神経障害を疑い薬剤変更した多剤耐性結核の一例

栗原中央病院 呼吸器内科<sup>1</sup>, 栗原中央病院 感染制御センター<sup>2</sup>  
◎宇佐美 修<sup>1</sup>, 平潟 洋一<sup>2</sup>

26歳の外国籍女性。技能実習生としてX-2年3月に来日した。X-2年10月に発熱・咳嗽を発症し、左中肺野に陰影を認めた。喀痰培養で結核菌群陽性。塗抹陰性のため、12月より外来で2HREZ+4HR治療を開始。X-1年2月に塗抹陽性化し、胸部陰影も悪化。RFPおよびINH耐性遺伝子が検出され多剤耐性結核と診断され、PZAおよびSMにも耐性であった。X-1年3月からDLM/BQN/LZD/KM/LVFX/CSによる入院治療を行い、培養3回陰性を確認後、5月に退院。外来でDLM/BQN/LZD/LVFX/CSを継続し、胸部陰影は改善。その後も塗抹培養陰性が持続していたが、X年1月に両下肢のしびれを自覚。LZD長期投与による末梢神経障害が疑われ、LZDをal-PAS-Caに変更。現在、al-PAS-Ca/LVFX/CSで治療を継続中。LZDの長期投与では、副作用に十分注意が必要と考えられる。

## 20. 複数の併存症で対応を要した線維空洞型肺 *Mycobacterium avium* 症の一例

弘前大学医学部附属病院 呼吸器内科、感染症科

◎赤石 颯人, 當麻 景章, 小山 新太郎, 三浦 桐子, 布村 恭仁, 小堀 由璃,  
秋田 貴博, 奥村 文彦, 坂本 博昭, 石岡 佳子, 牧口 友紀, 田中 寿志,  
田坂 定智

【症例】39歳男性【併存症】クローン病、慢性腎臓病、黄斑ジストロフィー【経過】14年前にクローン病を発症し、メサラジン、メルカプトプリン(6-MP)、インフリキシマブ(IFX)で加療中。湿性咳嗽、右肺上葉の空洞性病変が出現し、当科紹介。線維空洞型肺 *M. avium* 症の診断となり、薬物療法および手術療法の方針とした。IFXに加えて、血球減少をきたしていた6-MPを中止し、RFP、EB、AZMおよび、腎不全のためAMKの全身投与は控え、吸入療法を開始した。休薬に伴い、paradoxical reactionと思われる症状、陰影の悪化にステロイド投与を行い、クローン病に対してはベドリズマブを追加した。薬剤導入4ヶ月で右上葉切除を実施したが、その時点で他肺葉に新規陰影が出現し、切除検体は塗抹、培養ともに陽性であった。現在、薬物療法を継続中である。【考察】免疫抑制療法が複雑化しており、合併症としての非結核性抗酸菌症への対応は個別に検討する必要がある。

## 21. 治療中に複数種類の非結核性抗酸菌が検出され、自宅の風呂水から非結核性抗酸菌が検出された患者の一例

岩手医科大学附属病院 呼吸器内科<sup>1</sup>，東京大学先端科学技術研究センター<sup>2</sup>

◎長島 広相<sup>1</sup>，長島 広相<sup>1</sup>，春日 郁朗<sup>2</sup>，Gan Yalan<sup>2</sup>，藤本 亜美<sup>1</sup>，  
大浦 慎之介<sup>1</sup>，菖蒲澤 大樹<sup>1</sup>，八鍬 一博<sup>1</sup>，片桐 紘<sup>1</sup>，堀井 洋祐<sup>1</sup>，  
秋山 真親<sup>1</sup>，内海 裕<sup>1</sup>，川田 一郎<sup>1</sup>

症例は75歳の男性。202X-4年術前検査のCTにて、肺野に粒状陰影を認めたため、当科紹介された。喀痰検査では抗酸菌陰性であり、経過観察となった。202X-2年4月に提出した喀痰抗酸菌培養検査にて *M.avium* が検出された。その後再度 *M.avium* が検出されたため、治療開始を検討していたところ8月喀痰から *M.mucogenicum* が検出された。9月よりCAM+EB+RFP開始したが、併用薬のためRFPは中止した。加療継続していたが、その後も *M.gordonae* や *M.mucogenicum* が検出された。血中好酸球上昇のため、一度抗菌薬を中止としたが、202X-1年2月 *M.avium* が検出され、AZMを開始し、その後EBを再開した。4月の喀痰検査では抗酸菌陰性となったが、6月の喀痰からは *M.peregrinum* が検出された。自宅のシャワー水、洗面所の水、風呂の水の抗酸菌検査をおこない、STFXを追加した。その後風呂の水から *M.avium* が検出されたので、風呂の水の頻回の交換、清掃を指導し、治療を継続している。

## 22. 骨髄異形成症候群に合併した高度な肺破壊を伴う肺MAC症の一例

秋田大学医学部附属病院

◎五島 哲，竹田 正秀，工藤 健太郎，泉谷 有可，坂本 祥，奥田 佑道，  
佐藤 一洋，中山 勝敏

55歳の男性。骨髄異形成症候群で経過観察中。繰り返す左上葉の肺炎があり、前医で喀痰培養から肺MAC症と診断されていた。陰影が進行し、巨大な空洞を伴う浸潤影となったため当科紹介。MAC症としては非典型的な陰影であり、空洞病変に対し経気管支肺生検を施行したが、肉芽腫も他の疾患を疑う所見も認めなかった。吸引痰の培養から *M.avium* を認めたのみであり、血清学的検査とも併せ一般細菌や真菌による感染症は否定的だった。肺MAC症として、EB+CAM+RFP+SMによる加療を開始するも、CAM耐性や有害事象のため治療に難渋し何度も治療変更を要した。6か月前よりEB+CAM+RFP+AMKによる治療を継続しているが、排菌は持続。1か月からは *A.niger* 感染も合併し、空洞病変はさらに増大を続け、左肺の広範な破壊に至った。MAC症として、非典型的な所見をもち、かつ急速な進展をした症例であり報告する。



## セッション5

9:53～10:49 第2会場（視聴覚室）

座長：福島県立医科大学 呼吸器内科 東川 隆一  
秋田大学医学部附属病院 呼吸器内科学講座 泉谷 有可

### 23. 近位気道狭窄を合併した肺サルコイドーシスの2例

東北大学病院 呼吸器内科

◎有竹 秀美, 玉田 勉, 菊池 崇史, 杉浦 久敏

症例1 40歳男性。X-9年3月に霧視を主訴に近医眼科受診。ぶどう膜炎とBHLから当科にてサルコイドーシスと組織診断された。経過観察中のX年1月呼吸困難が出現し再度当科紹介。胸部陰影の悪化もあり気管支鏡検査を実施。左上葉枝の著しい狭窄を認め、同部位の気管支粘膜生検で類上皮細胞肉芽腫を認め、OCS投与開始。

症例2 48歳女性。X-5年6月健診でBHLを指摘され当科紹介。他科投与中のPSL中止後のX-3年10月CTにて腹腔内リンパ節腫大を指摘され、生検にて類上皮細胞肉芽腫を認めサルコイドーシスと診断された。経過観察中に肺病変が悪化しX年5月気管支鏡施行。両側主気管支の全周性の狭窄と、気管支粘膜面に白色結節を多数認め、気管支粘膜生検で類上皮細胞肉芽腫を認め、OCS投与開始。

気道狭窄の原因として肉芽腫、線維性瘢痕、リンパ節による圧排等の複数の要因が考えられた。OCS反応性不良の場合には、線維性瘢痕など不可逆的な病態の存在が考えられる。

### 24. 胸膜炎を契機に診断に至った高齢シェーグレン症候群の1例

福島県立医科大学会津医療センター 感染症・呼吸器内科

◎佐藤 理子, 二階堂 雄文, 熊中 貴弘, 久米 裕昭

【症例】90歳女性。当科紹介の約1ヶ月前より発熱、右胸水貯留を認め、前医にて抗菌薬による治療が行われたが改善せず精査目的に当科紹介、転院となった。CT画像では造影効果を示す胸膜肥厚、右側胸水貯留を認めた。採取した胸水はリンパ球優位の滲出性胸水で悪性所見、感染所見は認めなかった。血液検査において抗SS-A/SS-B抗体が陽性であったため、口唇粘膜生検を施行したところ慢性唾液腺炎が証明され、シェーグレン症候群(SjS)の診断が確定した。広域抗菌薬不応性である経過もふまえ、SjSにともなう胸膜炎と最終的に判断した。ステロイド(PSL30mg/day)による治療を開始したところ、炎症反応の低下とともに胸水は著明に減少した。【考察】胸膜炎はSjSの初発症状としては稀であるが、過去に報告が散見される。原因不明の胸膜炎を認めた場合は本症例のような高齢者においてもSjSなど膠原病による胸膜炎も鑑別に挙げる精査を行う必要がある。

## 25. 切除肺の病理所見からシェーグレン症候群の気道病変と診断した1例

山形大学医学部附属病院 第一内科<sup>1</sup>, 公立置賜総合病院 呼吸器内科<sup>2</sup>

◎高村 祐斗<sup>1</sup>, 花輪 翁有<sup>2</sup>, 五十嵐 朗<sup>1</sup>, 石橋 悠<sup>2</sup>, 福島 茂之<sup>2</sup>, 平間 紀行<sup>2</sup>,  
渡辺 昌文<sup>1</sup>, 井上 純人<sup>1</sup>

【緒言】 切除肺の病理所見からシェーグレン症候群の気道病変と診断した1例を経験した。【症例】 75歳男性。既往歴は肺非結核性抗酸菌症、シェーグレン症候群、肺腺癌術後。発熱、湿性咳嗽、呼吸苦の訴えあり、肺炎の診断で入院。肺癌術後半年間で3度目の肺炎であり、原因精査目的に切除肺の病理学的再検討を行った。気管支腺へのリンパ球浸潤を認め、シェーグレン症候群の気道病変が繰り返す気管支肺炎増悪に関与していることが明らかとなった。抗生剤で加療後に外来でステロイド導入を行い、再増悪なく経過している。【考察】 シェーグレン症候群の40%に肺病変があり、その内20%に気道病変が認められる。気道病変の病理所見は細気管支へのリンパ球を主体とする細胞浸潤、リンパ濾胞の形成である。シェーグレン症候群の気道病変に対し副腎皮質ステロイドが有効との報告がある。切除肺の病理所見がステロイド導入の根拠となった貴重な症例を経験した。

## 26. アンブロキシソールの投与後に病状が改善した自己免疫性肺胞蛋白症の1例

山形市立病院済生館 呼吸器内科

◎片桐 祐司, 太田 隆仁, 阿部 祐紀, 會田 康子, 岩淵 勝好

症例は70代男性。既往歴や治療中の疾患はなく、約50年の喫煙歴があった。低体温症で当院に救急搬送され入院し、胸部異常影で当科に紹介された。胸部CTでは両肺に広範なスリガラス影～浸潤影が胸膜周囲より中枢部に分布し、一部は嚢胞状の所見、両下葉には牽引性の気管支拡張や線維化の所見を伴っていた。気管支肺胞洗浄液は白濁しており、パパニコロウ染色でライトグリーン好性の無構造物質がみられ、経気管支肺生検でSP-A陽性の物質の貯留を認めた。血清抗GM-CSF抗体71.1 U/mLから自己免疫性肺胞蛋白症(APAP)と診断、アンブロキシソールの内服を開始した。更なる治療を提示したが希望されず、経過を見たところ胸部画像所見、肺活量、呼吸不全が軽度改善した。APAPは自然軽快も知られているが、アンブロキシソールの投与後に改善した報告はあり、本症例も既報と同様にその効果発現は早く、効果が長期間持続したため報告する。

## 27. Intrapulmonary Percussive Ventilator が有効であった自己免疫性肺胞蛋白症の一例

弘前大学医学部附属病院 呼吸器内科・感染症科

◎小山 新太郎, 當麻 景章, 赤石 颯人, 三浦 桐子, 布村 恭仁, 小堀 由璃,  
秋田 貴博, 奥村 文彦, 坂本 博昭, 石岡 佳子, 牧口 友紀, 田中 寿志,  
田坂 定智

【症例】51歳男性。【併存症】高血圧症, 脂質異常症。【経過】X-1年 健診で胸部異常陰影を指摘され, 精査の結果, 自己免疫性肺胞蛋白症 (APAP) と診断された。X年3月 息切れ, 画像所見の悪化を認め, 当院紹介。重症度Ⅱで進行性の経過であったため全肺洗浄を実施したが, 効果は一時的であった。在宅酸素療法を導入しながらX年12月, X+3年8月と全肺洗浄を実施した。X+4年3月に Intrapulmonary Percussive Ventilator (IPV) を導入したところ, 半年後には息切れ, 酸素化, 画像所見の改善が得られ, 現在も継続中である。【考察】IPVは高頻度振動を利用した非侵襲的な呼吸療法で, 効果として気道内分泌物の排除などが期待される。APAPに対する全肺洗浄の代替療法としてIPVの有効性が報告されている。全肺洗浄で制御困難なAPAPに対して有効であった一例を経験したので報告する。

## 28. 全肺洗浄後に GM-CSF 療法を導入した重症自己免疫性肺胞蛋白症の一例

福島県立医科大学附属病院呼吸器内科

◎山田 龍輝, 佐藤 佑樹, 風間 健太郎, 齋藤 弘志, 針金 莉奈, 富田 ひかる,  
渡邊 菜摘, 梅田 隆志, 力丸 真美, 王 新涛, 鈴木 康仁, 斎藤 純平,  
金沢 賢也, 谷野 功典, 柴田 陽光

症例 48歳男性。X年2月から労作性呼吸困難を自覚し, 同年10月に近医のレントゲン検査で両肺のすりガラス影を指摘された。呼吸不全も伴いA病院に入院となり精査加療のため11月に当院へ転院となった。胸部CT検査で crazy paving pattern を呈し, BALFの細胞診ではライトグリーン好性の無構造物が観察された。抗GM-CSF抗体陽性であり自己免疫性肺胞蛋白症 (重症度5) と診断した。分離肺換気下に右全肺洗浄, その2週間後に左全肺洗浄を施行したところ, 陰影は改善傾向で安静時は室内気で経過した。12月からサルグラモスチム吸入を開始し, 手技を習得の上で退院となった。自己免疫性肺胞蛋白症に対しサルグラモスチム吸入が適応となり, 重症例に対しても効果が期待できる。全肺洗浄とサルグラモスチム吸入を組み合わせることにより速やかな改善が得られた症例を経験したので報告する。

## 29. 抗 MDA 5 抗体陽性急速進行性間質性肺炎に対して早期からの血漿交換が有効であった 1 例

山形大学医学部附属病院 第一内科

◎名和 祥江, 根本 貴子, 高村 祐斗, 鈴木 友美理, 吾妻 祐介, 太田 啓貴,  
古山 広大, 峯岸 幸博, 小林 真紀, 佐藤 建人, 中野 寛之, 西脇 道子,  
五十嵐 朗, 渡辺 昌文, 井上 純人

抄録: 症例は 62 歳女性。X 年 6 月 17 日から発熱と呼吸困難があり近医受診したが改善なく、両肺肺炎と呼吸不全を認めたため 7 月 10 日に当院へ搬送された。P/F 比 100 台の呼吸不全と、胸部 CT にて両肺背側を中心に広範な浸潤影とすりガラス影を認めた。また、特徴的な皮膚所見を認めたため、無筋症性皮膚筋炎に伴う急速進行性間質性肺炎を疑った。予後不良群と考えられ、第 1 病日からステロイド、シクロホスファミド、タクロリムスの 3 剤併用療法を開始した。さらに第 3 病日から血漿交換を追加したところ、呼吸不全や炎症所見、肺陰影の改善を認めた。第 8 病日に抗 MDA5 抗体陽性と判明し、皮膚生検と合わせて確定診断とした。血漿交換を計 14 回で終了としたが、徐々に悪化があり、血漿交換を再開したところ病勢は再度改善し、6 カ月間生存し得た。予後不良群であっても、3 剤併用療法に早期から血漿交換を追加することで病勢の進行を抑えられる可能性がある。

## セッション 6

10:33～11:29 第1会場 (大会議室)

座長：岩手医科大学 内科学講座 呼吸器内科分野 内海 裕  
山形県立中央病院 呼吸器内科 宮崎 収

### 30. ステロイドパルス療法に反応し間質性肺炎との鑑別に難渋した浸潤性粘液性肺腺癌の1例

青森県立中央病院 呼吸器内科

◎中鉢 敬, 千葉 俊介, 石戸谷 美奈, 森本 武史, 三浦 大, 長谷川 幸祐

症例は69歳男性。X-1年11月に胸部異常陰影を認め前医受診。胸部CT検査で右肺下葉主体の両肺スリガラス影を認め、特発性器質化肺炎としてプレドニゾロン(PSL)30mgが開始された。X年1月に陰影が増悪しステロイドパルス療法を施行。その後アザチオプリンが併用され一時改善するもPSL減量中に再増悪を来した。詳細な精査加療のため当院紹介となった。確定診断のため間質性肺炎以外の疾患も念頭に経気管支凍結肺生検を実施した。結果粘液を有する高円柱状腫瘍細胞の増生を認め、浸潤性粘液性肺腺癌(cTXN0M1a, stage IV A)と診断した。Ipilimumab+Nivolumabを導入し治療継続中である。浸潤性粘液性肺腺癌は経気管支生検では診断が付きにくく診断に難渋することが知られている。経気管支凍結肺生検は鉗子生検に比べ組織サイズが大きく、浸潤性粘液性肺腺癌の診断率向上に寄与する可能性が考えられる。

### 31. 気腫合併肺線維症の画像所見に類似した剥離性間質性肺炎合併肺癌の一例

岩手医科大学付属病院 内科学講座 呼吸器内科<sup>1</sup>,

岩手医科大学付属病院 病理学講座 病理診断科<sup>2</sup>

◎藤本 亜美<sup>1</sup>, 片桐 紘<sup>1</sup>, 菖蒲澤 大樹<sup>1</sup>, 大浦 慎之介<sup>1</sup>, 八鍬 一博<sup>1</sup>,  
堀井 洋祐<sup>1</sup>, 内海 裕<sup>1</sup>, 秋山 真親<sup>1</sup>, 長島 広相<sup>1</sup>, 川田 一郎<sup>1</sup>,  
柳川 直樹<sup>2</sup>

症例は80歳男性、喫煙は40本/日(38年間)。X-1年10月に近医のCTで左肺S6に結節がみられ、精査目的に当院に紹介となった。気腫性変化、両側肺底部の嚢胞を伴う帯状の浸潤影が散見され、気腫合併肺線維症の他に剥離性間質性肺炎が鑑別に挙げられた。X年3月に胸腔鏡下左肺下葉切除術を施行して左下葉肺扁平上皮癌が確定した。肺胞間質の肥厚、肺胞腔内マクロファージの浸潤がみられ、時相多相性や線維芽細胞巣は乏しかった。粉塵曝露、ペット飼育、膠原病を示唆する身体所見等はなく、喫煙関連の剥離性間質性肺炎を考えた。禁煙を開始して経過観察中であったが、X+2年に間質性肺炎の急性増悪で当院へ入院となった。ステロイドパルス療法が奏功し、プレドニゾロン15mg/日まで漸減して退院となった。気腫合併肺線維症の画像所見に類似して本症例のように剥離性間質性肺炎、原発性肺癌が存在するケースがある。文献的考察を加えて報告する。

## 32. 診断に難渋した 2 例の浸潤性粘液性肺腺癌

公立置賜総合病院呼吸器内科

◎花輪 翁有, 石橋 悠, 福島 茂之, 佐藤 正道

浸潤性粘液性肺腺癌は限局する結節型から両側進展の肺炎型まで多彩な疾患像を呈する。今回診断に難渋し、異なる経過を示した浸潤性粘液性肺腺癌の 2 例を報告する。症例 1: 53 歳女性, 咯血を機に精査。肺真菌症に類似した結節影で繰り返しの気管支鏡検査や CT ガイド下肺生検で診断に至り, ニボルマブ+イピリムマブで良好な治療経過を示した。症例 2: 79 歳男性, 咯痰増多を機に精査。両肺地図状浸潤影に複数回の気管支鏡検査を行い診断に至り, カルボプラチン+ペメトレキセド+ペムブロリズマブに一定の治療反応を呈したが消耗が進行し診断から半年未満で逝去された。近年, ムチン発現パターンと臨床像や病理像のパターンの関連が明らかになりつつあり, 今回経験した 2 例もそうした多型から異なる臨床像を呈した可能性がある。

## 33. 浸潤性粘液腺癌と鑑別を要した腭癌肺転移の 1 例

山形大学医学部附属病院 第一内科<sup>1</sup>, 山形大学医学部附属病院 第二内科<sup>2</sup>

◎鈴木 友美理<sup>1</sup>, 五十嵐 朗<sup>1</sup>, 吾妻 祐介<sup>1</sup>, 小林 敏一<sup>2</sup>, 石澤 哲也<sup>2</sup>,  
柿崎 泰明<sup>2</sup>, 松田 暁子<sup>2</sup>, 渡辺 昌文<sup>1</sup>, 井上 純人<sup>1</sup>

【症例】70 歳台、男性【現病歴】湿性咳嗽を主訴に X 年 5 月前医を受診した。造影 CT で左肺上葉の広範な浸潤影と腭尾部の腫瘍性病変を指摘されたため、精査加療目的で当院に紹介された。当初、肺病変は浸潤性粘液腺癌 (invasive mucinous adenocarcinoma, IMA) を疑われたが、経気管支肺生検および超音波内視鏡下穿刺吸引法により、それぞれの病変から多量の粘液を有する異形腺上皮を認めた。形態的および免疫染色 (CK7 陽性・CK20 陰性) や遺伝子変異 (KRAS G12R 陽性) の結果を総合的に評価したところ、肺病変は浸潤性腭管内乳頭粘液癌の肺転移と診断された。【考察】IMA と腭癌肺転移は画像および病理学的所見において類似性が高く、免疫染色や遺伝子解析を含めた総合的な鑑別診断が重要である。

## 34. 心嚢液の肺がんコンパクトパネル提出により診断し得た MET 遺伝子変異陽性肺腺癌の一例

みやぎ県南中核病院呼吸器内科<sup>1</sup>，みやぎ県南中核病院循環器内科<sup>2</sup>

◎木口屋 啓太<sup>1</sup>，松本 周一郎<sup>1</sup>，井汲 陽祐<sup>2</sup>，東條 裕<sup>1</sup>，綿貫 善太<sup>1</sup>，  
佐藤 輝幸<sup>1</sup>

【背景】肺がんコンパクトパネルは液性検体でも実施可能であり，十分な組織検体採取が困難な症例での有用性が注目されている。【症例】77歳男性。【併存症】陳旧性心筋梗塞。【現病歴】呼吸困難を主訴に循環器内科を受診した。心臓超音波検査で心嚢液貯留，CTで右肺上葉に腫瘤影を認め当科紹介となった。【経過】心嚢ドレナージにより採取した心嚢液セルブロック検体および画像精査より右上葉肺腺癌 cT2aN3M1c stageIVbと診断した。心嚢液を肺がんコンパクトパネルに提出しMET 遺伝子 exon 14 skipping 陽性と判明した。テポチニブ内服を開始し腫瘍縮小効果を得られた。【考察】心嚢液という液性検体を用いた遺伝子パネル検査により比較的稀なMET 遺伝子変異を同定し，適切な分子標的薬導入に成功した症例である。十分な組織検体を得られにくい症例において液性検体を用いた遺伝子パネル検査提出を積極的に考慮すべきである。

## 35. クライオ生検が診断に有用であった肺クリプトコッカス症の一例

坂総合病院 呼吸器内科

◎小室 英恵，神宮 大輔，佐藤 幸佑，矢島 剛洋，生方 智，渡辺 洋，  
高橋 洋

【症例】59才，女性。非喫煙者。既往：高血圧症。鳥接触歴なし。3カ月前から乾性咳嗽が出現し，検診で胸部異常影を指摘され当科を精査目的に受診した。受診時，右下葉に大小不同の多発結節影を認めた。10日後に結節影の増大を認め，気管支鏡検査を行った。Radial-EBUSでadjacent toまでの描出であったことから，擦過およびTBLCを行った。培養で有意な微生物は検出されなかったが，組織診でGrocottおよびPAS染色陽性の酵母様菌体を認めた。血清クリプトコックス抗原も4倍と陽性であり，肺クリプトコックス症の確定診断例としてFLCZを投与したところ，治療開始3カ月後に自覚症状・肺陰影の改善を認めた。【考察】肺クリプトコックス症は血清学的に臨床診断，または真菌学/病理学的な菌体証明で確定診断される。TBLCでの診断率は70%強とされるが，TBLCでの診断報告例は数例に留まるため，臨床的有用性・安全性について文献的考察を含めて報告する。

## 36. 当院におけるクライオ生検 (TBLC) の 3 年間の実施経験と検査成績の報告

坂総合病院 呼吸器内科

◎生方 智, 神宮 大輔, 小室 英恵, 佐藤 幸佑, 矢島 剛洋, 渡辺 洋,  
高橋 洋

【背景】呼吸器疾患の診断における TBLC の位置づけは年々高まっている。

【方法】当院は 2022 年 3 月から TBLC を導入しており、今回導入後 3 年間の検査実績を後方視的に解析した。

【結果】実施件数は 77 例、平均年齢 71.7 歳 (36-94)、80 歳以上が 26% だった。腫瘍性疾患 35 例、びまん性肺疾患 (ILD) 34 例、その他 8 例。腫瘍性疾患においては、特に中枢病変や adjacent-to 症例などで TBLC との併用による診断率上昇が認められた。ILD 例では組織型に加えて肉芽腫や血管炎など診断に寄与する所見が複数症例で得られた。感染症においてはクリプトコックス症を 1 例認めた。合併症は重篤な出血が 3 例 (4%)、気胸は 3 例 (4%) であり、合併症による退院延期は 2 例 (3%) だった。

【考察】実施症例の増加により重篤な合併症を経験する機会が増えたが、TBLC は様々な疾患の確定診断や治療方針の決定に寄与した。



## セッション7

10:49～11:45 第2会場（視聴覚室）

座長：東北大学大学院医学研究科 内科病態学講座 呼吸器内科学分野 菊池 崇史  
十和田市立中央病院 呼吸器内科 伊藤 貴司

### 37. 気管支肺胞洗浄を行った hMPV 下気道感染症例の臨床的検討

宮城厚生協会坂総合病院呼吸器科

◎神宮 大輔, 生方 智, 榊田 凌大, 大衡 竜太, 小室 英恵, 佐藤 幸佑,  
矢島 剛洋, 渡辺 洋, 高橋 洋

【緒言】 hMPV 関連下気道感染症の臨床的知見は未解明な点が多く、気管支肺胞洗浄 (BALF) の詳細は明らかでない。【方法】 2014 年 4 月から 2024 年 3 月までに当科で BALF を実施した hMPV 関連下気道感染症例に関し、診療録を元に後方視的に検討した。【結果】 対象は全 9 例で、年齢中央値 79 歳 (71 歳～89 歳)、男女比 4:5、感染経路が推定された症例は 3 例で、呼吸器系の併存疾患を 5 例で有していた。気管・気管支上皮は全例で炎症性変化に乏しく、BALF 分画でリンパ球優位の細胞数上昇が 6 例で確認された。4 例で重複感染を認め、組織診が行われた 2 例では非特異性間質性肺炎パターンに類似した組織像が確認された。臨床経過および気管支鏡検査を含む諸検査を元に治療方針が決定されていた。【結語】 気管上皮は炎症性変化に乏しく、BALF 分画はリンパ球優位の細胞数上昇を認める傾向にあり、hMPV 関連下気道感染症の内腔所見および BALF には一定の特徴がある可能性が示唆された。

### 38. 併存疾患が治療に影響を与えた可能性のある肺膿瘍穿破の 1 例

山形大学医学部外科学第二講座

◎鈴木 潤, 塩野 知志, 渡辺 光, 捧 貴幸, 阿部 昂平, 星島 一允,  
安田 佐梨

【症例】 30 歳男性、不安神経症、気管支喘息で治療中であった。1 週間続く発熱と右側胸部痛を主訴に当院呼吸器内科を受診した。血液生化学検査で炎症反応の上昇を認め、CT では右下葉を主座とする腫瘍を認め、肺膿瘍と診断した。

不安症状が強く入院継続が困難で日中の外出を許可しながら治療を継続したが、入院 7 病日の夜間に胸痛が増悪し CT で肺膿瘍穿破の所見を認めた。胸腔ドレナージを検討したが、強い不安とせん妄症状により処置は不可能で、保存的加療は困難と判断し緊急手術の方針にした。麻酔導入後に喘息発作を起こし一時的に換気不能になった。分離肺換気は困難で肺を圧排しながら肺門操作を行い右肺底区切除を完遂した。手術時間 192 分、出血量 239g。術後 5 病日に抜管し、術後 30 病日に独歩で自宅退院した。

【結語】 今回我々は併存する不安神経症、気管支喘息が治療に影響した肺膿瘍穿破の 1 例を経験した。

## 39. インフルエンザ感染を契機に黄色ブドウ球菌菌血症を発症したと考えられた3症例

岩手県立中央病院

◎千田 大誠, 千葉 真土, 大和田 幸悠, 宇部 健治

インフルエンザ感染を契機に黄色ブドウ球菌菌血症を発症したと考えられた3症例を経験したため文献的な考察を加えて報告する。【症例1】52歳男性。低酸素血症で近医より救急搬送。インフルエンザA型陽性でインフルエンザ後の気管支肺炎と診断した。喀痰培養と血液培養よりメチシリン耐性黄色ブドウ球菌(MRSA)を検出し気管支肺炎契機のMRSA菌血症と判断しバンコマイシンで治療した。【症例2】79歳男性。呼吸困難で救急搬送。インフルエンザA型陽性でインフルエンザ後の気管支肺炎と診断した。喀痰培養と血液培養よりメチシリン感受性黄色ブドウ球菌(MSSA)を検出し気管支肺炎契機のMSSA菌血症と判断しセファゾリンで治療した。【症例3】77歳女性。呼吸困難で救急搬送。インフルエンザA型陽性、呼吸不全と循環不全が顕著であり重症肺炎、敗血症と判断し治療を開始したが同日中に死亡した。後日喀痰培養と血液培養よりMSSAを検出しMSSAによる敗血症が示唆された。

## 40. 致死的な転帰をたどった劇症型溶血性連鎖球菌による肺炎の一例

済生会福島総合病院 呼吸器科<sup>1</sup>, いわき市医療センター 呼吸器内科<sup>2</sup>,  
福島県立医科大学 呼吸器内科学講座<sup>3</sup>

◎田中 竜太郎<sup>1</sup>, 東川 隆一<sup>1</sup>, 峯村 浩之<sup>2</sup>, 齋藤 弘志<sup>3</sup>, 高木 玄教<sup>1</sup>,  
関根 聡子<sup>1</sup>, 猪腰 弥生<sup>1</sup>, 勝浦 豊<sup>1</sup>

劇症型溶血性連鎖球菌感染症は、突発的に発症し、敗血症へと移行後に多臓器不全に至る重症感染症であり、死亡率は約30%とされている。我々はA群溶連菌により、急激な経過で多臓器不全へと至り死亡した細菌性肺炎の一例を経験したので報告する。症例は46歳男性。X-3日より40度の発熱を認め、X-1日には血痰、呼吸困難、X日には嘔吐も出現したため当院救急外来を受診した。胸部CTにて右上葉優位の浸潤影を認めていたが、来院時からSIRSの基準を満たしており、SOFA scoreも12点で、重症細菌性肺炎に伴う多臓器不全と判断した。ショックバイタルであることから補液、昇圧剤、広域抗菌薬による加療を開始したが、その後も血圧が維持できずX+1日に永眠された。血液培養、喀痰培養から*Streptococcus pyogenes* (A群溶連菌)が検出され、劇症型溶結連鎖球菌感染症による多臓器不全と考えた。

## 41. CPAP 不耐の重度の閉塞性睡眠時無呼吸症候群に対し舌下神経電気刺激療法にて加療した 1 例

東北大学病院 呼吸器内科<sup>1</sup>, 東北大学病院 睡眠医療センター<sup>2</sup>,  
東北大学病院 耳鼻咽喉科・頭頸部外科<sup>3</sup>

◎有竹 秀美<sup>1</sup>, 小川 浩正<sup>1,2</sup>, 小林 祐太<sup>2,3</sup>, 安達 美佳<sup>2,3</sup>, 香取 幸夫<sup>3</sup>,  
杉浦 久敏<sup>1</sup>

閉塞性睡眠時無呼吸 (Obstructive Sleep Apnea, OSA) は、高血圧、心房細動、心血管障害、脳血管障害など多くの疾患の危険因子とされています。治療の第一選択は持続的気道陽圧療法 (Continuous Positive Airway Pressure, CPAP) ですが、不眠、鼻閉、睡眠衛生の問題、職業上の制約などにより治療を継続することが困難となる症例もしばしば経験されます。

舌下神経電気刺激療法は、CPAP 不耐の OSA に対する代替療法として 2021 年 6 月に保険収載されました。この療法は、デバイスを体内に埋め込み、呼吸と同期して舌下神経に電気刺激を与えることで、吸気時に舌を前方に突出させ、舌根部の気道を確保するものです。CPAP 治療が困難でありながら治療意欲の高い患者にとりましては、有望な選択肢となる可能性があります。

今回、当院で CPAP 不耐の重度の OSA 患者に対して舌下神経電気刺激療法を施行した症例を経験したので報告します。

## 42. 稲藁焼きの煙で発作が生じる喘息の 2 症例

福島県立医科大学会津医療センター 感染症・呼吸器内科

◎菱田 凜, 熊中 貴弘, 佐藤 理子, 二階堂 雄文, 久米 裕昭

秋になると稲藁焼きの煙が立ち込める環境に育ち、成人を過ぎてからその煙を吸うと咳、呼吸困難感、喘鳴が生じるようになった。症例 A、40 歳男、小児期発症のアトピー性と、症例 B、48 歳女、成人発症の非アトピー性。毎年その煙を吸って来院した時は、一秒量が安定期に比べ 400 mL 以上、かつ 20% 以上低下する。ステロイド薬の全身性投与が必要となり、増悪の程度で入院となった。共通点として、稲藁焼きの煙の他に、線香の煙、百合の花の香でも症状が生じるので、揮発性有機化合物に対する過敏症の可能性も疑われる。しかし、季節性に変動する症状、および肺機能所見を捉えている。症例 A は、強度の喘鳴、著しい肺機能低下のため未実施だが、症例 B は、喘鳴が乏しいため、メサコリン吸入試験を実施した。その結果、PC<sub>20</sub> 848  $\mu$ g/mL で気道過敏性の亢進が認められた。これらの症例は、化学物質過敏症の関与は不明だが、稲藁焼きの煙で誘発される喘息と客観的に判断できる。

## 43. 肺分画症との鑑別を要した、破壊性気道炎症と慢性肺実質炎の1例

山形県立中央病院 呼吸器内科

◎菅野 悠太, 鈴木 博貴, 宮崎 収, 島田 佳林, 野川 ひとみ, 渡辺 友理,  
久米 壮亮, 相澤 貴史, 麻生 マリ, 日野 俊彦

症例は75歳男性。X-11年より少量の喀血を繰り返し、気管支拡張症と慢性気道感染として前医で経過観察されていた。X年6月に喀血のため当院救急外来を受診。胸部CTで左肺下葉気管支内腔の閉塞と無気肺、気管支動脈の著明な蛇行と拡張、腹腔動脈から分枝する異常血管(左下横隔動脈)の左肺下葉内への流入を認めた。来院後も喀血が持続したため、選択的気管支動脈塞栓術を施行した。出血源と思われる気管支動脈2枝と左下横隔動脈が描出され、これら3枝の塞栓を行った。喀血の再発なく経過したが、根治的止血を目的に左肺下葉切除術を施行した。その後も喀血の再発なく経過し第15病日に自宅退院となった。異常血管の存在より肺分画症を疑ったが、摘出肺の病理組織像では、破壊性気道炎症および慢性肺実質炎による後天的な異常血管の発達が示唆され、典型的な肺分画症の所見は認めなかった。肺分画症との鑑別に苦慮した稀な症例と考え報告する。

## 協 賛 企 業

### 共 催

中外製薬株式会社

日本ベーリンガーインゲルハイム株式会社

### 広 告

旭化成ファーマ株式会社

アストラゼネカ株式会社

インスメッド合同会社

小野薬品工業株式会社

株式会社ツムラ

杏林製薬株式会社

ギリアド・サイエンシズ株式会社

グラクソ・スミスクライン株式会社

塩野義製薬株式会社

日本イーライリリー株式会社

ブリストル・マイヤーズ スクイブ株式会社

メルクバイオフーマ株式会社

ヤンセンファーマ株式会社

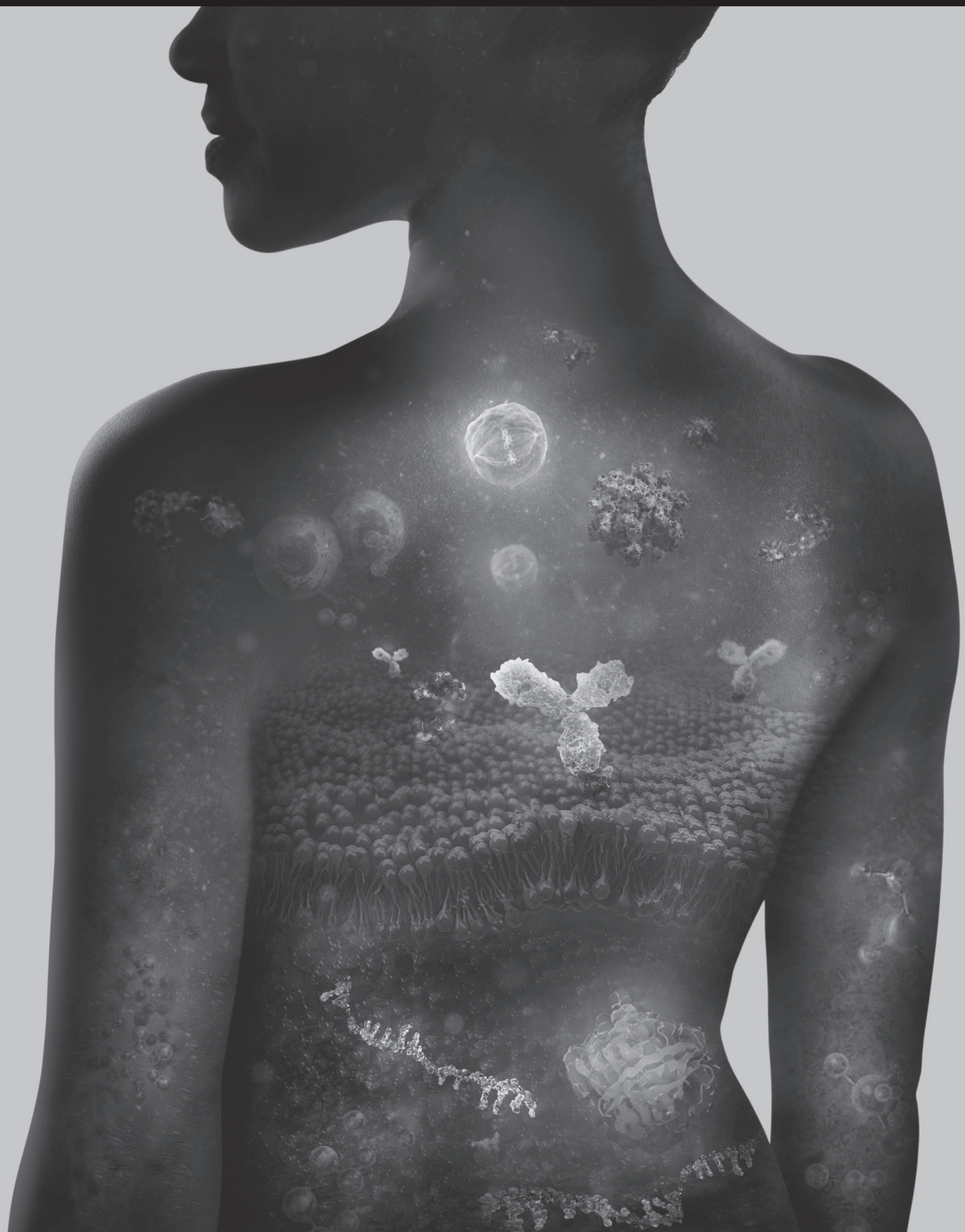リジェネロン・ジャパン株式会社

(五十音順)

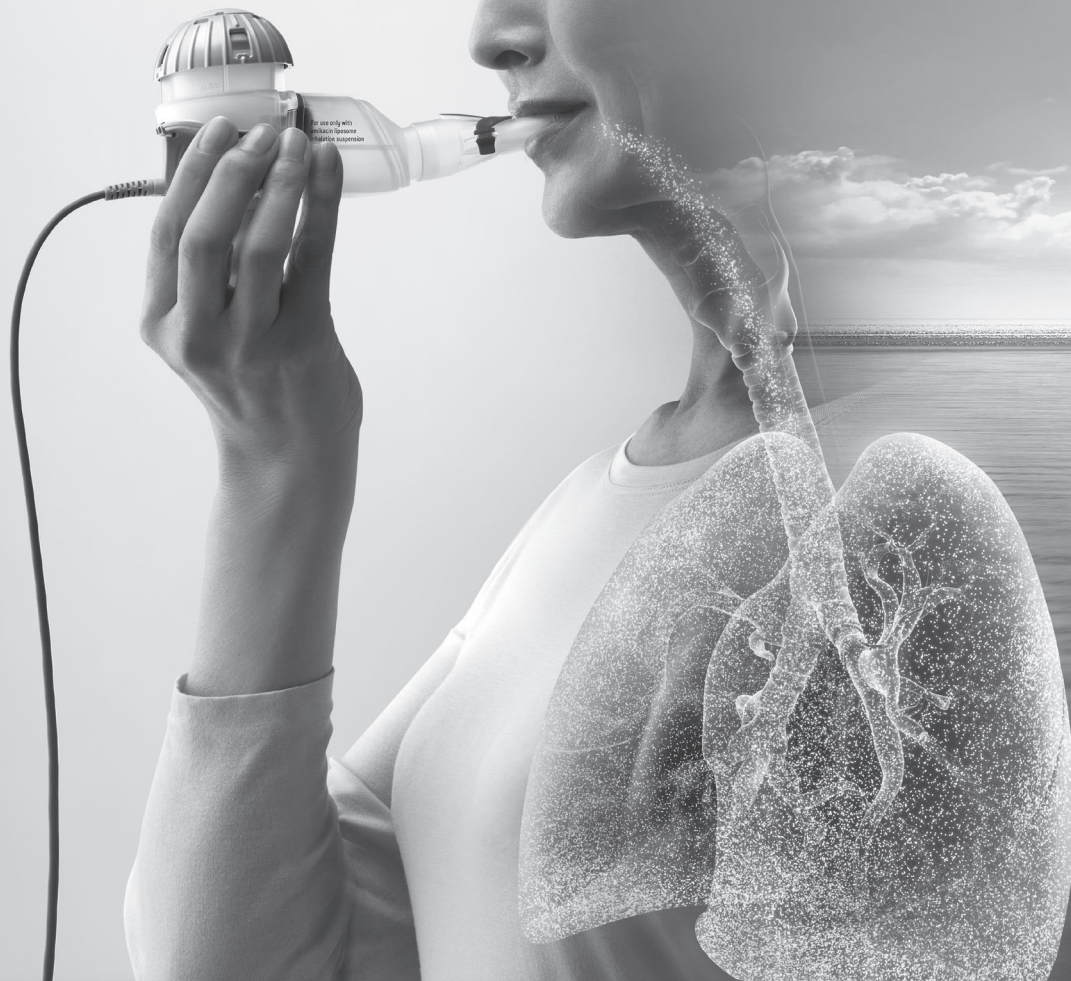## 限界を超える。人生を変える

### What science can do

アストラゼネカの歴史は、サイエンスと向き合い、不可能を可能にしてきた革新の軌跡だ。  
日本の医療課題に、医薬品で解を示す。がん治療の既成概念を超える。  
腎臓・心臓疾患により良い予後を可能にし、豊かに暮らせる明日に向けて、治療を変える。  
感染症の脅威を抑制し、呼吸器・免疫疾患治療に新たな治療アプローチをもたらす。  
患者さんの人生を変える、そのために。



insmed®



医療従事者向け製品情報サイト

**アリケイス.jp**

<https://arikayce.jp/>



呼吸器内科医向けポータルサイト 最新知見がわかる

**ARIKAYCE® Online Summit**

<https://arikayce.jp/onlinesummit/>



アミノグリコシド系抗生物質製剤

薬価基準収載



**アリケイス® 吸入液 590mg**

**ARIKAYCE®**

**アミカシン硫酸塩 吸入用製剤**

処方箋医薬品<sup>注)</sup>

注) 注意—医師等の処方箋により使用すること

効能又は効果、用法及び用量、禁忌を含む使用上の注意等については電子化された添付文書をご参照ください。

製造販売元

**インスメッド合同会社**

東京都千代田区永田町二丁目10番3号  
東急キャピトルタワー13階  
<https://insmed.jp>

〔文献請求先及び問い合わせ先〕  
メディカルインフォメーションセンター  
電話：0120-118808

当社からの情報提供をご希望の方は  
こちらよりお申し込みください。



Insmed®, Insmed logo, インスメッド®, ARIKAYCE® and アリケイス® are registered trademarks of Insmed Incorporated.

2024年10月作成  
PP-ARIK-JP-01180  
© 2024 Insmed GK. All Rights Reserved.  
© 2024 PARI Pharma GmbH. All Rights Reserved.



# Retevmo<sup>TM</sup>

## selpercatinib

抗悪性腫瘍剤 / RET<sup>注</sup> 受容体型チロシンキナーゼ阻害剤  
創薬、処方箋医薬品\*

薬価基準収載

**レットガイモ<sup>®</sup>** カプセル40mg  
カプセル80mg

セルベルカチニブカプセル

注) RET : rearranged during transfection \*注意-医師等の処方箋により使用すること



# CYRAMZA<sup>®</sup>

## (ramucirumab)

抗悪性腫瘍剤 ヒト型抗VEGFR-2<sup>注</sup> モノクローナル抗体  
生物由来製品、創薬、処方箋医薬品\*

**サイラムザ<sup>®</sup>** 点滴静注液 100mg  
点滴静注液 500mg

CYRAMZA<sup>®</sup> Intravenous Injection ラムシルマブ(遺伝子組換え)注射液

注) VEGFR-2: Vascular Endothelial Growth Factor Receptor-2(血管内皮増殖因子受容体2)

\*注意-医師等の処方箋により使用すること

薬価基準収載

効能又は効果、用法及び用量、警告・禁忌を含む注意事項等情報等については電子添文をご参照ください。

PP-SE-JP-1090  
2024年4月作成

製造販売元(文献請求先及び問い合わせ先)

日本イーライリリー株式会社  
〒651-0086 神戸市中央区磯上通5丁目1番28号

Lilly Answers リリーアンサーズ (医療関係者向け)

日本イーライリリー医薬情報問合せ窓口  
medical.lilly.com/jp

0120-360-605<sup>\*1</sup>

受付時間 月曜日～金曜日 8:45～17:30<sup>\*2</sup>

<sup>\*1</sup> 通話料は無料です。携帯電話からでもご利用いただけます。  
尚、IP電話からはフリーダイヤルをご利用できない場合があります。  
<sup>\*2</sup> 祝祭日および当社休日を除きます。

Lilly



# Creating for Tomorrow

私たち旭化成グループの使命。

それは、いつの時代でも世界の人びとが“いのち”を育み、

より豊かな“くらし”を実現できるよう、最善を尽くすこと。

創業以来変わらぬ人類貢献への想いを胸に、次の時代へ大胆に伝えていくために一。

私たちは、昨日まで世界になかったものを創造し続けます。

## AsahiKASEI

旭化成ファーマ株式会社



がんと戦う人に  
新たな選択肢と、  
希望を。

がん免疫分野への挑戦。  
それは、がんと戦う人に  
新たな希望をもたらすために始まった。  
そしてこの先も、私たちは止まらない。  
次の希望をこの世に生み出す  
その日のために。

**BREAK  
THROUGH**

ONOは挑戦で、未来を変える

**ONO** 小野薬品工業株式会社

株式会社ツムラの医療関係者向けサイト

# TSUMURA MEDICAL SITE

<https://medical.tsumura.co.jp>

漢方情報を  
ネットから!



セミナーや講演会、  
動画コンテンツなど  
さまざまな漢方情報が  
ご覧いただけます。



ご登録は  
こちらから

<https://medical.tsumura.co.jp/reg>

Web講演会の参加申し込みや視聴予約、  
オンデマンド動画のご視聴には会員登録が必要です。  
医療関係者の皆様のご登録をお願いします。



Kyorin 



薬価基準収載

選択的P2X3受容体拮抗薬/咳嗽治療薬

## リフヌア<sup>®</sup>錠45mg

LYFNUA<sup>®</sup> Tablets 45mg

ゲーファピキサントクエン酸塩錠

処方箋医薬品(注意-医師等の処方箋により使用すること)

発売元

杏林製薬株式会社

東京都千代田区大手町一丁目3番7号

(文献請求先及び問い合わせ先:くすり情報センター)

東京都新宿区左門町20番地

製造販売元

MSD株式会社

東京都千代田区九段北1-13-12

効能又は効果、用法及び用量、禁忌を含む注意事項等情報等については電子添文をご参照ください。

作成年月:2024.12



抗ウイルス剤

処方箋医薬品<sup>※</sup>

# ベクルリー<sup>®</sup>点滴静注用 100mg

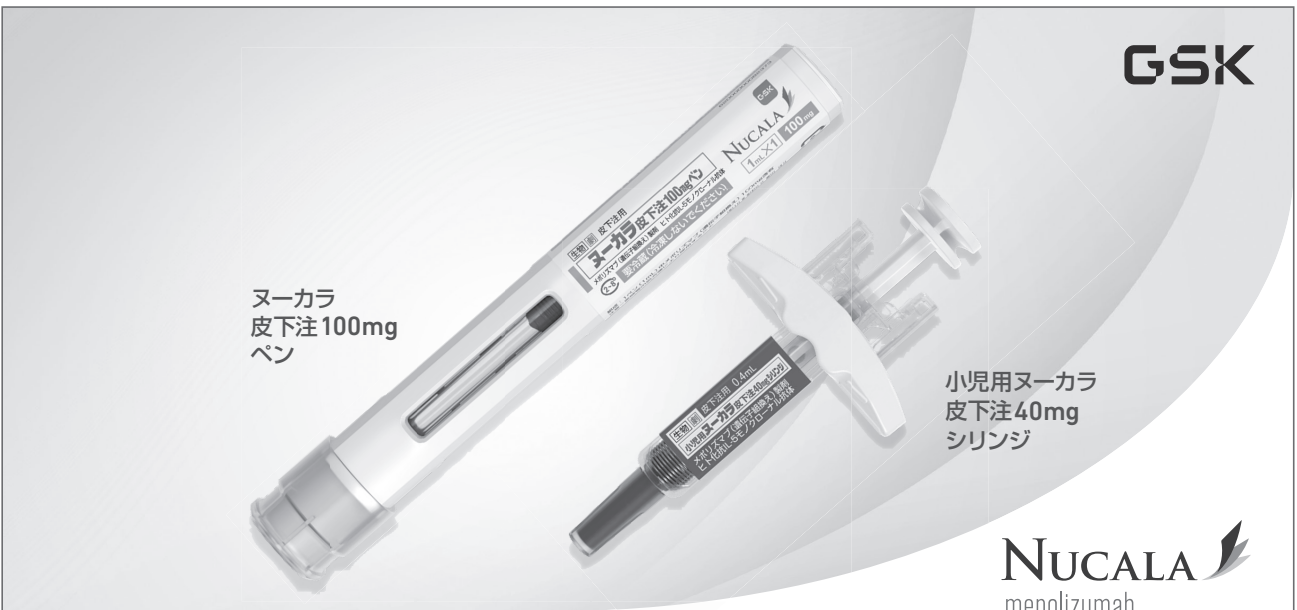
VEKLURY<sup>®</sup> for Intravenous Injection 【薬価基準収載】  
(レムデシビル・注射用凍結乾燥製剤) 注) 注意—医師等の処方箋により使用すること

※効能又は効果、用法及び用量、「禁忌を含む注意事項等情報」等につきましては電子添文をご参照ください。

製造販売元: **ギリアド・サイエンシズ株式会社**  
〒100-6646 東京都千代田区千代田1-9-2 グラントウキョウビル5階502号室  
<https://www.gilead.co.jp/>

文献請求先及び問合せ先: **ギリアド・サイエンシズ株式会社  
 メディカルサポートセンター**  
フリーダイヤル: 0120-506-295 9:00-17:30(土日祝日を除く)

VKY22DS0178AD  
2022年12月作成



ヌーカラ  
皮下注 100mg  
ペン

小児用ヌーカラ  
皮下注 40mg  
シリンジ

**NUCALA**  
mepolizumab

ヒト化抗IL-5モノクローナル抗体 薬価基準収載

生物由来製品 | 劇薬 | 処方箋医薬品 (注意—医師等の処方箋により使用すること)

## ヌーカラ皮下注100mgペン ニューカラ皮下注100mgシリンジ 小児用ヌーカラ皮下注40mgシリンジ

NUCALA solution for s.c. injection  
 NUCALA solution for s.c. injection for Pediatric メボリスマブ (遺伝子組換え) 製剤  
 (一部) 最適用推進ガイドライン対象品目

「効能又は効果、用法及び用量、禁忌を含む注意事項等情報」等については電子添文をご参照ください。

製造販売元  
**グラクソ・スミスクライン株式会社**  
 〒107-0052 東京都港区赤坂1-8-1

文献請求先及び問い合わせ先  
 TEL: 0120-561-007 (9:00~17:45/土日祝日及び当社休業日を除く)  
<https://jp.gsk.com>

PM-JP-MPL-ADVT-230002  
改訂年月2024年11月

# SHIONOGIは いま、まさに 立ち向かっている。

半世紀以上、  
感染症と向き合い続けてきた誇りを胸に。  
ヘルスケアの未来を見据え、  
健やかで豊かな人生に貢献するために。



2024.3.A42

患者さん自らが持つ免疫力を、  
がん治療に大きく生かすことはできないだろうか——。  
小野薬品と Bristol-Myers Squibb は、  
従来のがん治療とは異なる  
「新たながん免疫療法」の研究・開発に取り組んでいます。

 小野薬品工業株式会社

 Bristol-Myers Squibb 株式会社

2023年3月作成



私の免疫力に、  
がんと闘う力を。



未来をひらくがん免疫療法

MERCK

日本標準商品分類番号 874291

医薬品リスク管理計画対象製品

抗悪性腫瘍剤 / チロシンキナーゼ阻害薬

薬価基準収載

テプミトコ錠<sup>®</sup> 250mg

TEPMETKO<sup>®</sup> Tablets 250mg

テボチニブ塩酸塩水和物錠 劇薬 処方箋医薬品<sup>注)</sup>

注) 注意 - 医師等の処方箋により使用すること

効能又は効果、用法及び用量、警告・禁忌を含む使用上の注意等については添付文書をご参照ください。



製造販売元

メルクバイオフーマ株式会社

東京都目黒区下目黒1-8-1 アルコタワー

【資料請求先】メディカル・インフォメーション (TEL) 0120-870-088



TEPMETKO<sup>®</sup>  
tepatinib

2023年3月作成  
JP-TEP-00355



私たちは医療の未来を切り拓き  
革新的な医薬品をお届けします

未だ満たされない医療上のニーズを解消する  
イノベーションは、患者さんの人生に変革をもたらします。  
その信念のもと、私たちは、患者さんから学び、  
科学の力をもって、未来の医薬品の可能性を切り拓いていきます。

ヤンセンファーマ株式会社  
[www.janssen.com/japan/](http://www.janssen.com/japan/)

Johnson & Johnson



# サイエンスを医薬に

リジェネロンは、重篤な疾患をもつ患者さんの生活や人生を大きく変える治療薬の創薬・開発・事業化に取り組むバイオ医薬品のリーディングカンパニーです。眼疾患、アレルギー・炎症性疾患、がん、循環器・代謝性疾患、血液疾患、感染症および希少疾患の患者さんのアンメットニーズに応えるべく、日々サイエンスの限界に挑んでいます。

リジェネロン・ジャパン株式会社  
〒105-5518  
東京都港区虎ノ門二丁目6番1号  
虎ノ門ヒルズステーションタワー18階  
03-6630-7478  
[www.regeneron.co.jp](http://www.regeneron.co.jp)

**REGENERON®**

