

第144回日本結核・非結核性抗酸菌症学会東海支部学会  
第126回日本呼吸器学会東海地方会  
第29回日本サルコイドーシス／肉芽腫性疾患学会中部支部会

社) 日本呼吸器学会 URL <https://www.jrs.or.jp>

会 期 2024年10月5日(土) 午前11時50分より  
2024年10月6日(日) 午前8時30分より

会 場 じゅうろくプラザ  
岐阜県岐阜市橋本町1丁目10番地11

A会場 (2階 ホール)  
B会場 (5階 大会議室)  
C会場 (5階 小会議室2)

会 長 吉田 勉  
(岐阜市民病院 呼吸器科)

第144回日本結核・非結核性抗酸菌症学会東海支部学会  
第126回日本呼吸器学会東海地方会  
第29回日本サルコイドーシス／肉芽腫性疾患学会中部支部会  
合同地方会 会長挨拶



岐阜市民病院 呼吸器・腫瘍内科 科長  
吉田 勉

この度、2024年10月5日・6日の両日に第144回日本結核／非結核性抗酸菌症学会東海支部学会、第126回日本呼吸器学会東海地方会、第29回日本サルコイドーシス／肉芽腫性疾患学会中部支部会の合同地方会へご参加頂き誠にありがとうございます。会長を務めさせていただきます岐阜市民病院呼吸器内科、吉田勉と申します。久しぶりの岐阜市での開催をお任せ頂き、大変光栄ことでありこの場を借りて心より感謝申し上げます。

さて、コロナ感染症によるパンデミックから4年ほど経過しましたが、時折おきるコロナ感染症の流行に、呼吸器内科の皆様は大変お忙しくご診療のことと思います。医学の発展は日進月歩であり、コロナ感染症も得体のしれない感染症から通常治療できる感染症へと変わってまいりました。その他の呼吸器疾患も、新しい知見が次から次へと学会や論文を通して発表され、私たち臨床医のもとにもたらされております。若い先生方もこれら多くの情報を学び、理解して成長されていくことと思います。その中で地方会は、本学会では発表されないような身近な一症例に出会う機会であり、発表や質問をすることでより疾患を深く理解できる機会でもあります。自分が経験していない症例も、疑似的に経験でき、近隣の先生とご相談できる機会があるのも地方会の魅力でないかと思えます。若い演者の先生には、総会などでの発表の練習にもなりますし、会場からの質問は違った視点の気づき、新たな発見の糸口になるかもしれません。こうした地方会の魅力を今回の地方会で存分に味わって頂ければ幸いです。

今回は例年より1か月早い開催にも関わらず、83題の演題をご応募頂き誠にありがとうございます。演題が例年よりやや少ないですが、共催企業様のご協力により5つのセミナーを開催させて頂くことになっております。また、特別講演には兵庫県立がんセンター呼吸器内科の里内美弥子先生を、結核・抗酸菌講演には愛知医科大学臨床感染学講座の三嶋廣繁先生を、男女共同参画講演には岐阜大学医学部附属地域医療医学センターの操奈美先生に御講演頂きます。研修医の方々には、『研修医のための呼吸器セミナー』を呼吸器学会からの支援で開催させて頂きます。学会に参加頂く研修医の皆さんが呼吸器に興味を持って頂き、将来の呼吸器科医へのきっかけになれば幸いです。お気軽にご参加ください。

本会がご参加頂く先生方の今後の診療のお役に立つことを願って、会長の挨拶とさせていただきます。

2024年9月吉日

## 交通案内

### 会場

じゅうろくプラザ 2F ホール、5F 大会議室・小会議室2

〒500-8856 岐阜県岐阜市橋本町1丁目10番地11

ホームページアドレス <http://plaza-gifu.jp/>

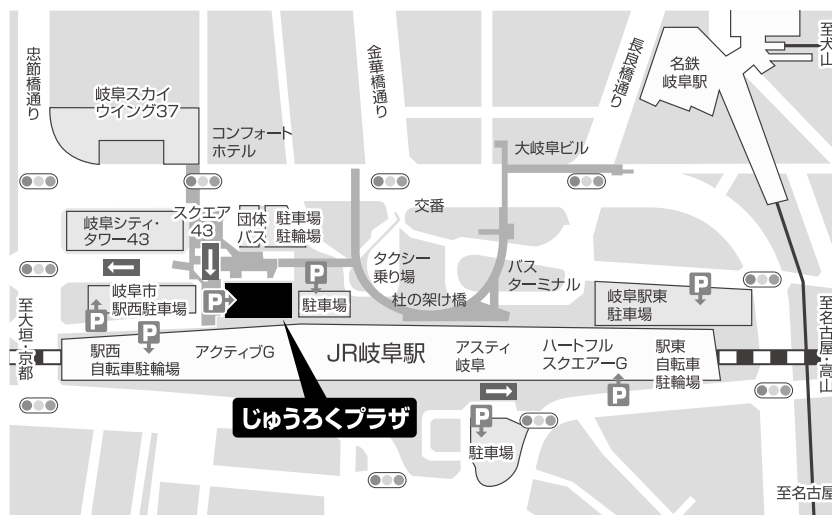#### 電車をご利用の場合

- JR岐阜駅隣接 徒歩2分
- 名鉄岐阜駅より 徒歩7分

#### お車をご利用の場合

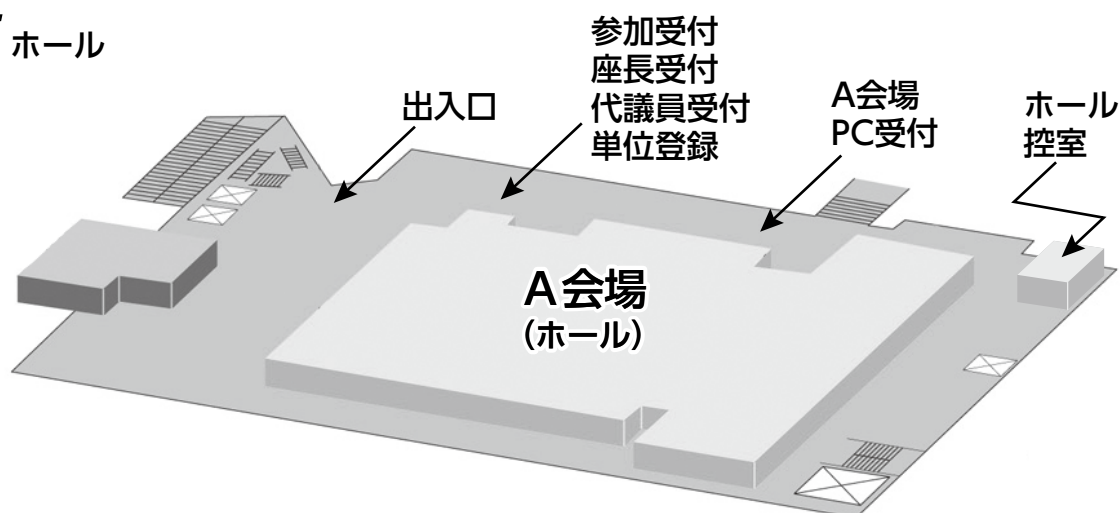
- 岐阜各務原ICより 車約15分
- 岐阜羽島ICより 車約20分

\*じゅうろくプラザ併設駐車場、隣接に岐阜市駅西駐車場（ともに有料）がございます。駐車券のサービス等はありません。

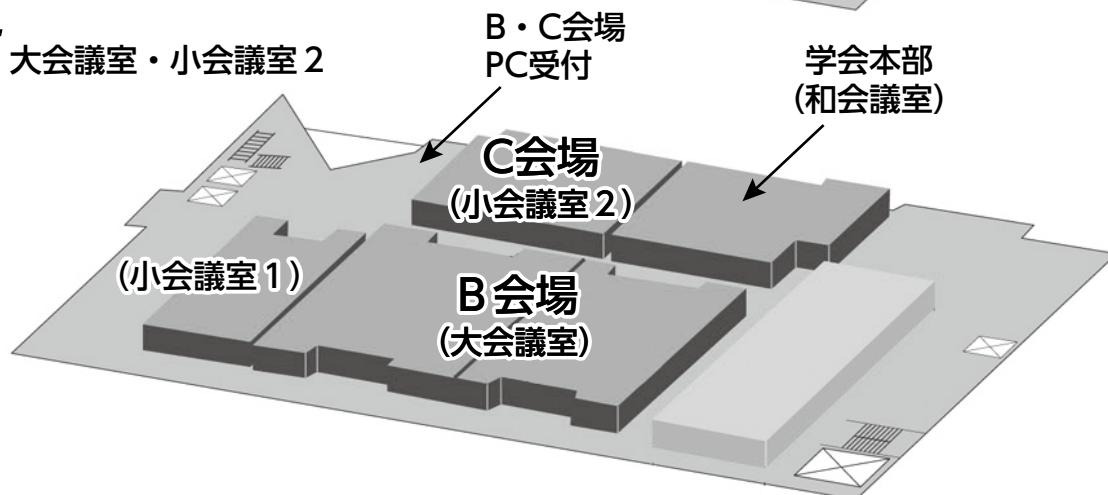


## 会場案内図

### 2F ホール



### 5F 大会議室・小会議室2



# 参加者へのご案内

## 1. 参加登録

- 1) 参加費3,000円。医学生（大学院生除く）と研修医（医師国家試験取得後3年目まで）は無料です。  
（会員不課税、非会員課税・10%消費税込）  
参加受付は2階ホールロビー、受付時間は1日目11:00~16:30、2日目8:10~15:30です。
- 2) 参加費お支払後、ネームカードをお渡ししますので、所属・氏名をご記入の上、会場内では常時ご着用いただきますようお願いいたします。
- 3) 参加で取得できる単位は以下のとおりです。
  - ・日本呼吸器学会専門医 5単位、筆頭演者 3単位
  - ・日本結核・非結核性抗酸菌症学会結核・抗酸菌症認定医／指導医、抗酸菌症エキスパート資格 5単位、筆頭演者 5単位（参加領収書・ネームカードが出席証明になります）
  - ・3学会合同呼吸療法認定士 20単位
  - ・ICD制度協議会 5単位、筆頭演者 2単位
  - ・日本呼吸ケア・リハビリテーション学会 呼吸ケア指導士 7単位、筆頭演者 7単位
- 4) 日本呼吸器学会会員は、会員カード（web会員証も可）をお持ちください。  
専門医でない場合も参加登録を必ず行ってください。代理の方による受付はできませんので必ずご本人が行ってください。  
参加登録および専門医単位の確認は会員専用ページで行ってください。  
なお、会員カードもしくはweb会員証をお持ちいただかなかった場合は、ネームカードについている参加証明書を専門医更新時にご提出ください。専門医更新時以外は受付いたしませんので各自保管をお願いいたします。

## 2. 座長の先生方へのご案内

- 1) 一般演題座長の先生は、ご担当セッション20分前までに座長受付（2階ホールロビー）にて受付をしてください。
- 2) ご担当セッションにより研修医アワードの評価をしていただきますのでご協力の程、お願いいたします。
- 3) 各セッションの開始・終了などについてはタイムテーブルに従って進行をお願いいたします。

## 3. 演者（一般演題）の先生方へのご案内

- 1) 一般演題は発表時間6分、討論3分、時間厳守でお願いします。
- 2) 発表はすべてPCプレゼンテーションで、一面映写です。発表データはUSBメモリーにてご持参いただき、発表の30分前までにPC受付で受付及び動作確認をしてください。（2日目朝は9時05分より受付開始します）（A会場：2階ホールロビー、B・C会場：5階エレベーター前ロビー）
- 3) COI（利益相反）状態の有無にかかわらず、発表スライドの一枚目にCOI状態を開示してください。
- 4) スライド枚数の指定はございませんが、発表者ツール、動画は使用できません。  
主催者側で用意するPCはWindows、アプリケーションはPowerPointです。発表データはWindows版PowerPointで作成してください。発表データファイル名は「演題番号+氏名」としてください。  
スライドサイズはワイド（16：9）推奨です。
- 5) 研修医アワード（医学生・初期研修医）受賞者は、第65回日本呼吸器学会学術講演会「呼吸器病学ことはじめ」でも発表頂く予定です。

## 4. その他

- 1) 会場内では携帯電話の電源をお切りいただくか、マナーモードに設定してください。
- 2) 駐車場は有料です。公共交通機関をご利用ください。
- 3) クロークはありませんのでご了承ください。
- 4) ホームページアドレス [https://www.kekkaku.gr.jp/ntm/no144\\_tokai/](https://www.kekkaku.gr.jp/ntm/no144_tokai/)

# 日程表

## 10月5日(土)

	A会場 2階 ホール	B会場 5階 大会議室	C会場 5階 小会議室2
11:30			
12:00		11:50 開会の挨拶	
		12:00 ~ 13:00 ランチョンセミナー1	
13:00			
	13:10 ~ 13:55 喘息・アレルギー、 その他	13:10 ~ 13:55 肺がん	13:10 ~ 13:55 リンパ増殖性疾患
14:00			
	14:00 ~ 14:45 胸膜疾患、その他	14:00 ~ 14:54 肺がん、分子標的薬	14:00 ~ 14:45 膠原病、その他
15:00			
	14:50 ~ 15:35 肺循環、呼吸器感染症	15:00 ~ 15:54 肺がん、 分子標的薬、他	14:50 ~ 15:35 間質性肺炎
16:00			
	15:40 ~ 16:25 呼吸器感染症		15:40 ~ 16:16 肺結核、抗酸菌感染症1
17:00		16:30 ~ 17:30 イブニングセミナー	
18:00			17:30 ~ 19:00 第7回 研修医のための 呼吸器セミナー
19:00			

# 日程表

## 10月6日(日)

	A会場 2階 ホール	B会場 5階 大会議室	C会場 5階 小会議室2
8:00			
9:00	8:30 ~ 9:15 モーニングセミナー		
10:00	9:20 ~ 9:56 サルコイドーシス、 その他	9:20 ~ 9:56 肺がん、 免疫チェックポイント阻害剤	9:20 ~ 9:56 肺結核、抗酸菌感染症2
11:00	10:00 ~ 11:00 抗酸菌講演		
12:00	11:00 ~ 12:00 特別講演		
13:00	12:00 ~ 13:00 ランチョンセミナー2	12:00 ~ 13:00 代議員会	
14:00	13:15 ~ 13:30 総会		
15:00	13:30 ~ 14:00 男女共同参画講演	14:00 ~ 15:00 アフタヌーンセミナー	
16:00	15:05 ~ 15:41 中皮腫、その他腫瘍	15:05 ~ 15:59 肺がん、 免疫チェックポイント 阻害剤、他	15:05 ~ 15:50 薬剤性肺障害
16:30		16:00 閉会の挨拶	

# 特別演題プログラム

抗酸菌講演

10月6日(日) 10:00~11:00 A会場 2階ホール

---

座長：長良医療センター 院長 加藤 達雄 先生

## 「腸内細菌叢と非結核性抗酸菌症」

演者：愛知医科大学医学部 臨床感染症学講座 教授 三鴨 廣繁 先生

特別講演

10月6日(日) 11:00~12:00 A会場 2階ホール

---

座長：岐阜市民病院 呼吸器内科 科長 吉田 勉

## 「ここがポイント！肺がん免疫治療のIrAE対策 ～実臨床での経験から～」

演者：兵庫県立がんセンター 副院長 兼  
ゲノム医療・臨床試験センター長 呼吸器内科部長 里内 美弥子 先生

男女共同参画講演

10月6日(日) 13:30~14:00 A会場 2階ホール

---

座長：岐阜市民病院 呼吸器内科 部長 堀場あかね 先生

## 「男女共同参加を通じて考えること ～岐阜大学医学部・同附属病院の取組」

演者：岐阜大学医学部附属地域医療医学センター 講師 操 奈美 先生

# 共催プログラム

ランチョンセミナー1 10月5日(土) 12:00~13:00 B会場 5階大会議室

---

共催 アストラゼネカ株式会社  
座長：大垣市民病院 呼吸器内科 医長 中島 治典 先生

## 「IV期EGFR遺伝子変異陽性肺癌治療Up To Date」

演者：静岡県立静岡がんセンター 副院長／呼吸器内科 部長 高橋 利明 先生

イブニングセミナー 10月5日(土) 16:30~17:30 B会場 5階大会議室

---

共催 中外製薬株式会社  
座長：岐阜県立多治見病院 呼吸器内科 第一部長 志津 匡人 先生

## 「高齢者肺がんの治療戦略 ～エビデンスから実臨床まで～」

演者：島根大学医学部附属病院 呼吸器・化学療法内科 診療教授 津端 由佳里 先生

モーニングセミナー 10月6日(日) 8:30~9:15 A会場 2階ホール

---

共催 インスマッド合同会社  
座長：愛知医科大学 医学部 内科学講座(呼吸器・アレルギー内科) 教授 伊藤 理 先生

## 「肺非結核性抗酸菌症治療の現状と課題」

演者：独立行政法人国立病院機構 東名古屋病院 副院長 呼吸器内科 中川 拓 先生

ランチョンセミナー2 10月6日(日) 12:00~13:00 A会場 2階ホール

---

共催 日本ベーリンガーインゲルハイム株式会社  
座長：岐阜大学大学院医学系研究科 呼吸器内科学 助教 遠渡 純輝 先生

## 「特発性ILDの重症度分類改定から今一度抗線維化薬の意義を再考 ～膠原病ILD治療におけるポジショニングを含め～」

演者：日本赤十字社さいたま赤十字病院 呼吸器内科 副部長 山川 英晃 先生

アフタヌーンセミナー 10月6日(日) 14:00~15:00 B会場 5階大会議室

---

共催 ノーベルファーマ株式会社  
座長：公立陶生病院 副院長 近藤 康博 先生

## 「自己免疫性肺胞蛋白症 – GM-CSF吸入療法へ四半世紀の道 –」

演者：東海記念病院 呼吸器内科 統括部長／  
愛知医科大学 呼吸器・アレルギー内科 名誉教授 山口 悦郎 先生



## 第7回研修医のための呼吸器セミナー

日 時：2024年10月5日(土) 17:30~19:00

会 場：じゅうろくプラザ C会場（5階、小会議室2）

参加方法：事前参加登録不要、当日会場にお越しください

呼吸器に興味のある研修医の皆さん！呼吸器の興味はそれほどでもないけど、地方会に仕方がなく参加した研修医の皆さん！せっかく、地方会に参加したのでしたら呼吸器セミナーで画像の読影のコツや呼吸機能検査について学んでみませんか？画像読影や呼吸機能の知識は何科を先行しても基本的で大切な知識です。この機会にちょっと勉強しましょう。ついでに呼吸器疾患の面白さも症例を通して一緒にのぞいてみましょう。

もちろん、すでに呼吸器の魅力を知ってしまった専攻医の先生方や常勤医の先生も大歓迎です。参加していただけた皆様のこれからの診療にお役立ていただければ幸いです。

総合司会：岐阜市民病院 呼吸器内科 吉田 勉

### 1) 画像セミナー (30分)

講師：岐阜市民病院 放射線科 科長 川口 真平

### 2) 呼吸機能セミナー (30分)

講師：朝日大学附属病院 呼吸器内科 教授 舟口 祝彦

### 3) 症例提示、検討 (30分)

講師：岐阜市民病院 呼吸器内科 科長 吉田 勉

共催：日本呼吸器学会 東海支部



第144回日本結核・非結核性抗酸菌症学会東海支部学会  
 第126回日本呼吸器学会東海地方会  
 第29回日本サルコイドーシス／肉芽腫性疾患学会中部支部会

一般演題

A会場 2階 ホール  
 第1日目 (10月5日 土曜日)

(研修医アワード対象の演題番号には\*が付いています)

13:10~13:55 喘息・アレルギー、その他

座長 豊橋市民病院 呼吸器内科・アレルギー内科 福井 保太

- |       |  |                    |       |
|-------|--|--------------------|-------|
| A-01  | ベンラリズマブ投与中に著明な末梢血好酸球増多を伴い発症した好酸球性多発血管炎性肉芽腫症の一例 | 聖隷浜松病院 呼吸器内科       | 村松 卓実 |
| *A-02 | デュピルマブ投与後に好酸球性肺炎を発症した一例                        | 一宮市立市民病院           | 今枝 優  |
| *A-03 | 左上葉無気肺で発症したアレルギー性気管支肺真菌症 (ABPM) の一例            | 聖隷三方原病院 呼吸器センター 内科 | 槇田 佳一 |
| A-04  | 腎移植後に発症した続発性肺胞蛋白症の一例                           | 藤田医科大学 呼吸器内科学      | 澤田 千晶 |
| *A-05 | 好酸球性肺炎としてステロイド治療中に自己免疫性肺胞蛋白症・気管支肺真菌症と診断した1例    | 豊橋市民病院 呼吸器内科       | 笹屋 京介 |

14:00~14:45 胸膜疾患、その他

座長 羽島市民病院 呼吸器内科 森 秀法

- |       |   |                       |       |
|-------|---|-----------------------|-------|
| *A-06 | 難治性胸水貯留があり剖検でTAFRO症候群と診断した1例                        | 豊橋市民病院 呼吸器内科・アレルギー内科  | 碓井 総磨 |
| A-07  | Endobronchial Watanabe Spigotにより外科的治療を回避できた有癭性膿胸の一例 | 清須呼吸器疾患研究会 はるひ呼吸器病院   | 西江 健一 |
| *A-08 | 挿管人工呼吸器管理を要した再膨張性肺水腫の1例                             | 大垣市民病院 呼吸器内科          | 梶井 智仁 |
| A-09  | 健康診断を契機に診断された肺内型気管支嚢胞の1例                            | 岐阜市民病院 呼吸器内科          | 堀場あかね |
| A-10  | 食道から気管に穿通した線状金属異物を軟性気管支鏡で除去した1例                     | 国立病院機構名古屋医療センター 呼吸器内科 | 篠原 由佳 |

14:50~15:35 肺循環、呼吸器感染症

座長 藤田医科大学 呼吸器内科・アレルギー科 岡村 拓哉

- 
- \*A-11 呼吸不全で発症し、心エコーを繰り返すことで診断し得た肺動脈性肺高血圧症の一例  
藤田医科大学 呼吸器内科学 大林 玲奈
- A-12 トレプロスチニル吸入療法が奏功した皮膚筋炎関連間質性肺炎疾患に伴う肺高血圧症の一例  
浜松医科大学 内科学第二講座 鈴木 理紗
- \*A-13 可逆性脳梁膨大部病変を有する軽症脳炎／脳症を合併したマイコプラズマ肺炎の一例  
国立病院機構三重中央医療センター 呼吸器内科 木下 義也
- A-14 肺炎パネル検査と喀痰培養検査結果の相同性についての検討  
松阪市民病院 呼吸器センター 井上 れみ
- \*A-15 PMX-DHP、CHDFを行った敗血症性ARDSの1例  
岐阜市民病院 呼吸器・腫瘍内科 坂井田有哉

15:40~16:25 呼吸器感染症

座長 常滑市民病院 呼吸器内科 村上 靖

- 
- A-16 新型コロナウイルス肺炎にMRSAによる膿胸を合併した症例  
半田市立半田病院 呼吸器内科 竹内 俊太
- \*A-17 高病原性肺炎桿菌による肺化膿症の一例  
市立四日市病院 内田 淳己
- \*A-18 水痘・带状疱疹ウイルス（VZV）ワクチン未接種の関節リウマチ患者に生じた重症VZV肺炎  
半田市立半田病院 眞谷 卓宏
- A-19 肺嚢胞に腐生した*Rhizomucor pusillus*による肺ムーコル症の1例  
豊橋市民病院 船坂 高史
- \*A-20 当院における膿胸，肺膿瘍症例の検討  
松阪市民病院呼吸器センター 呼吸器内科 米本 尚隆

## B会場 5階 大会議室

### 第1日目 (10月5日 土曜日)

(研修医アワード対象の演題番号には\*が付いています)

#### 13:10~13:55 肺がん

座長 国立病院機構三重中央医療センター 呼吸器内科 内藤 雅大

B-01	Lambert-Eaton筋無力症候群 (LEMS) を併発した肺扁平上皮癌の一例 聖隷浜松病院 呼吸器内科	齋藤 嵩彦
B-02	両側多発浸潤影を呈した肺扁平上皮癌の1例 静岡市立静岡病院 呼吸器内科	亀井 淳哉
B-03	間質性肺炎と癌性リンパ管症の鑑別に経気管支肺生検が有用であった肺腺癌の一例 刈谷豊田総合病院	鳥居 敦
*B-04	肺腺癌に対してS-1内服中に角膜穿孔を生じた一例 トヨタ記念病院 統合診療科	今井 千恵
*B-05	化学放射線療法による二次癌が疑われた肺腺癌の1例 松阪市民病院 呼吸器センター	山岸 直暉

#### 14:00~14:54 肺がん、分子標的薬

座長 名古屋大学医学部附属病院 呼吸器内科 田中 一大

B-06	心筋転移により持続性心室頻拍を繰り返した原発性扁平上皮肺癌の1例 朝日大学病院 呼吸器内科	豊吉沙耶香
B-07	甲状腺腫瘍との鑑別にPCRパネル検査が有用であった肺腺癌の1例 岐阜県総合医療センター 呼吸器内科	葛西佑太郎
B-08	肺癌STage4に、奏功した食品 大久伝内科 (おおくてないか)	寺田 正樹
B-09	肺多発結節影を呈し、急速に進行した肺紡錘細胞癌の1例 国立病院機構三重中央医療センター 呼吸器内科	西村 正
B-10	アレクチニブにて長期奏功が得られたトルソー症候群を伴うALK肺癌の1例 三重大学 医学部 呼吸内科	藤本 源
B-11	小腸転移により腸閉塞を発症したBRAF-V600E陽性肺腺癌の1例 中東遠総合医療センター 呼吸器内科	野村 佳世

#### 15:00~15:54 肺がん、分子標的薬、他

座長 聖隷浜松病院 呼吸器内科 三木 良浩

B-12	肺門病変とGGN病変を認めたRET融合遺伝子陽性肺癌の一例 JA岐阜中濃厚生病院 呼吸器内科	平岡 恒紀
*B-13	治療中にAPLを発症したexon 19欠失変異陽性肺腺癌の一例 聖隷三方原病院 呼吸器センター 内科	横江 美紅
B-14	肺がんコンパクトパネルで稀少なEGFRエクソン19欠失変異を診断し得た肺腺癌の1例 桑名市総合医療センター 呼吸器内科	八木 昭彦
B-15	クリゾチニブにより腎膿瘍を来した1例 JA愛知厚生連江南厚生病院	佐久間健太
B-16	視床下部転移により下垂体機能不全を来した小細胞肺癌の一例 医療法人宏潤会大同病院	長谷川万里子
B-17	Cushing症候群を発症しホルモン管理に難渋した異所性ACTH産生小細胞肺癌の1例 JA愛知厚生連豊田厚生病院 呼吸器内科	鈴木 日向

## C会場 5階 小会議室2

第1日目 (10月5日 土曜日)

(研修医アワード対象の演題番号には\*が付いています)

### 13:10~13:55 リンパ増殖性疾患

座長 磐田市立総合病院 呼吸器内科 佐竹 康臣

- 
- \*C-01 頸部リンパ節の乾酪壊死をみとめたT細胞リンパ腫の一例  
刈谷豊田総合病院 西尾 凌
- \*C-02 両肺びまん性の小葉中心性スリガラス影を呈した血管内大細胞型B細胞リンパ腫の1例  
豊橋市民病院 伊藤 優汰
- \*C-03 COVID-19感染後の器質化肺炎との鑑別を要した肺原発末梢性T細胞リンパ腫の一例  
JA愛知厚生連豊田厚生病院 呼吸器内科 墨 隆紘
- C-04 気管支洗浄液のT細胞フローサイトメトリー解析が成人T細胞白血病リンパ腫再発診断の一助となった一例  
藤田医科大学 呼吸器内科学 森谷 遼馬
- C-05 タクロリムスによる医原性免疫不全症関連リンパ増殖性疾患を呈した多発筋炎関連間質性肺炎の一例  
刈谷豊田総合病院 呼吸器内科 内田 岬希

### 14:00~14:45 膠原病、その他

座長 刈谷豊田総合病院 呼吸器内科 松井 彰

- 
- C-06 副鼻腔気管支症候群の経過中にANCA関連血管炎を発症した1例  
町立南伊勢病院 内科 後藤 大基
- C-07 小細胞肺癌治療中にペグフィルグラスチムによる薬剤性血管炎をきたした一例  
春日井市民病院 呼吸器内科 西科 雄太
- C-08 COVID-19罹患後にSIADHと関節リウマチが顕在化した間質性肺炎の1例  
磐田市立総合病院 呼吸器内科 手嶋 隆裕
- C-09 著明な貧血を呈したANCA関連血管炎による肺胞出血の1例  
JA岐阜厚生連飛騨医療センター久美愛厚生病院 加藤 俊夫
- \*C-10 GIFにて確定診断が得られたGPAの1例  
岐阜赤十字病院 麦谷 俊輔

### 14:50~15:35 間質性肺炎

座長 岐阜県総合医療センター 呼吸器内科 増田 篤紀

- 
- C-11 薬剤性肺障害との鑑別に苦慮した器質化肺炎の一例  
豊田地域医療センター 総合診療科 佐野 真由
- C-12 両側の難治性気胸を併存する間質性肺炎に対し脳死両肺移植を行った一例  
藤田医科大学 医学部 呼吸器外科学 松田 安史
- \*C-13 抗MDA5抗体陽性皮膚筋炎に合併した間質性肺炎の経過中に続発した肺胞蛋白症の1例  
豊橋市民病院 亀井 豪貴
- C-14 晩期放射線肺臓炎が出血の要因と考えられた喀血の1例  
大垣市民病院 呼吸器内科 磯部 知宏
- C-15 間質性患者における6分歩行試験と日常生活活動量の予後予測能の検証  
松阪市民病院 呼吸器センター 伊藤健太郎

15:40~16:16 肺結核、抗酸菌感染症 1

座長 聖隷三方原病院 呼吸器内科 横村 光司

- 
- |       |   |       |
|-------|---|-------|
| C-16  | アミカシン吸入療法が奏功した線維空洞型の非結核性抗酸菌症の1例<br>松阪市民病院                           | 藤浦 悠希 |
| *C-17 | 多剤耐性結核に対してベダキリン、デラマニドを含む5剤で治療した1例<br>聖隷三方原病院 呼吸器センター 内科             | 樋田 慎司 |
| C-18  | 腹膜癌が疑われ、腹腔鏡下腹膜生検で診断に至った結核性腹膜炎の1例<br>掛川市・袋井市病院企業団立 中東遠総合医療センター 呼吸器内科 | 松浦 彰彦 |
| C-19  | 呼吸不全に対しステロイドパルスを行った粟粒結核の一例<br>三重中央医療センター                            | 久留 仁  |

**A会場 2階 ホール**  
**第2日目 (10月6日 日曜日)**

(研修医アワード対象の演題番号には\*が付いています)

**9 : 20～9 : 56 サルコイドーシス、その他**

座長 大垣市民病院 呼吸器内科 中島 治典

- 
- |       |   |       |
|-------|---|-------|
| A-21  | 巨大脾腫を呈し経皮的針生検で乾酪性肉芽腫病変を認めたサルコイドーシスの一例<br>名古屋市立大学医学部附属西部医療センター 呼吸器内科 | 近藤 雅代 |
| A-22  | 急性増悪を来した肺サルコイドーシスの一例<br>春日井市民病院                                     | 武原 陸  |
| *A-23 | 爪白癬のため診断に難渋した黄色爪症候群の1例<br>国立病院機構長良医療センター 呼吸器内科                      | 浅井 琢史 |
| *A-24 | 肺底動脈大動脈起始症に蔓状動脈瘤を合併していた1例<br>岐阜市民病院 呼吸器・腫瘍内科                        | 安江 舞羽 |

**15 : 05～15 : 41 中皮腫、その他腫瘍**

座長 三重県立総合医療センター 藤原 篤司

- 
- |       |  |       |
|-------|--|-------|
| A-25  | 経食道超音波内視鏡下穿刺吸引法により生存中に診断し得た肺動脈血管内膜肉腫の1例<br>静岡県立総合病院 呼吸器内科          | 山本 雄也 |
| A-26  | 両肺びまん性に微細な粒状影を呈し画像上過敏性肺炎との鑑別を要した悪性中皮腫、肺転移の1例<br>三重県立総合医療センター 呼吸器内科 | 三木 寛登 |
| A-27  | 家族性地中海熱に悪性胸膜中皮腫を合併した一例<br>磐田市立総合病院                                 | 佐藤 大樹 |
| *A-28 | 仮性動脈瘤を形成した胸部大動脈壁原発と思われる肉腫の1例<br>浜松医療センター 呼吸器内科                     | 須田 滉生 |



## B会場 5階 大会議室 第2日目 (10月6日 日曜日)

(研修医アワード対象の演題番号には\*が付いています)

### 9:20~9:56 肺がん、免疫チェックポイント阻害剤

座長 岐阜大学附属病院 呼吸器内科 柳瀬 恒明

- 
- |       |   |       |
|-------|---|-------|
| *B-18 | デュルバルマブによる免疫関連有害事象として多発脳神経障害を呈した肺腺癌の一例<br>日本赤十字社愛知医療センター名古屋第一病院 呼吸器内科 | 小川 紗葵 |
| B-19  | 当院でニボルマブ併用術前化学療法を行った5例の報告<br>岐阜大学医学部附属病院 第二内科 呼吸器内科                   | 塚本 旭宏 |
| B-20  | 免疫チェックポイント阻害薬が奏功したROS1陽性肺癌の1例<br>名古屋掖済会病院                             | 鈴木 稜  |
| *B-21 | Atezolizumab単回投与後22ヶ月を経てirAE腸炎を再発した症例の検討<br>JA愛知厚生連海南病院 呼吸器内科         | 坂入 寧々 |

### 15:05~15:59 肺がん、免疫チェックポイント阻害剤、他

座長 松阪市民病院呼吸器センター 呼吸器内科 西井 洋一

- 
- |       |  |       |
|-------|--|-------|
| B-22  | 非小細胞肺癌に対するPembrolizumab単剤療法のPD-L1発現の閾値についての検討<br>松阪市民病院呼吸器センター 呼吸器内科                               | 中西健太郎 |
| B-23  | トレメリムマブ・デュルバルマブ併用レジメンでサイトカイン放出症候群を発症した進行非小細胞肺癌の1例<br>桑名市総合医療センター 呼吸器内科                             | 磯部 太一 |
| *B-24 | 免疫チェックポイント阻害剤による無顆粒球症の一例<br>春日井市民病院  | 下平 悠太 |
| B-25  | FoundationOne CDxによる再検査でEGFR Exon19 Deletion (T751_I759delinsN) を同定し得た肺腺癌の1例<br>三重県立総合医療センター 呼吸器内科 | 児玉 秀治 |
| *B-26 | 重症免疫関連有害事象により急速な死の転帰を辿った好酸球増多症を伴う肺腺癌の一例<br>浜松労災病院 呼吸器内科  | 今泉 裕太 |
| B-27  | 免疫チェックポイント阻害薬を併用した術前化学療法で病理学的完全奏効を得た肺腺癌の一例<br>藤田医科大学 医学部 呼吸器内科学                                    | 佐藤 孝哉 |

## C会場 5階 小会議室2 第2日目 (10月6日 日曜日)

(研修医アワード対象の演題番号には\*が付いています)

### 9:20~9:56 肺結核 抗酸菌感染症2

座長 国立病院機構長良医療センター 呼吸器内科 大西 涼子

- 
- |      |  |        |
|------|--|--------|
| C-20 | 肝生検が診断に有用であった粟粒結核の一例<br>藤田医科大学 呼吸器内科学                        | 木村 祐太郎 |
| C-21 | 咯血に対してEWS充填術を施行した結核の一例<br>名古屋掖済会病院                           | 田中 太郎  |
| C-22 | 関節リウマチ治療中に発症した結核性髄膜炎の1例<br>朝日大学病院 呼吸器内科                      | 増田 千鶴  |
| C-23 | Mycobacterium kiyosenseによる化膿性脊椎炎を発症した1例<br>三重大学医学部附属病院 呼吸器内科 | 鶴賀 龍樹  |

### 15:05~15:50 薬剤性肺障害

座長 愛知医科大学 呼吸器・アレルギー内科 片野 拓馬

- 
- |      |   |       |
|------|---|-------|
| C-24 | ニンテダニブによる重篤な薬剤性肺障害の1例<br>愛知医科大学 呼吸器・アレルギー内科 | 加古 瞳  |
| C-25 | 漢方薬による肺胞出血を呈した2症例<br>静岡済生会総合病院              | 土屋 一夫 |
| C-26 | テガフル・ウラシルにより薬剤性肺障害をきたした一例<br>刈谷豊田総合病院 呼吸器内科 | 藤島 亮太 |
| C-27 | 抗体製剤による薬剤性肺障害の3例<br>三重大学医学部附属病院 呼吸器内科学      | 岡野 智仁 |
| C-28 | ベプリジルによる薬剤性肺障害と考えられた1例<br>岐阜県立多治見病院 呼吸器内科   | 平野 忠義 |



# 一般演題 第1日目 抄録

〈筆頭演者が研修医アワード対象の発表には下線が付いています。〉

## A-01

ベンラリズマブ投与中に著明な末梢血好酸球増多を伴い発症した好酸球性多発血管炎性肉芽腫症の一例

聖隷浜松病院 呼吸器内科

○村松 卓実、二橋 文哉、齋藤 崇彦、石毛 昌樹、日笠 美郷、青野 祐也、勝又 峰生、三輪 秀樹、河野 雅人、三木 良浩、橋本 大

60歳代女性。X-13年から慢性好酸球性肺炎、慢性副鼻腔炎、好酸球性中耳炎を合併した気管支喘息に対してプレドニゾロン (PSL) を内服していた。X-3年難治性喘息としてベンラリズマブを導入し、喘息、好酸球性肺炎、副鼻腔炎には有効であったが中耳炎に対する効果は乏しかった。X-1年5月にPSL5mgへ減量したところ、同年12月下旬に下肢の筋肉痛としびれが出現した。X年1月、末梢血好酸球数(31919/ $\mu$ L)と心筋逸脱酵素の上昇、左室壁運動低下、紫斑が出現し入院となった。ANCAは陰性であったが、皮膚生検で血管周囲に好中球、好酸球を主体とする炎症細胞浸潤を認め、喘息と好酸球増加が先行する紫斑、多発単神経炎等の存在により好酸球性多発血管炎性肉芽腫症(EGPA)と診断した。ステロイドパルス療法を施行後、PSL 60mgとメボリズマブの併用により改善を認めた。ベンラリズマブ投与中に発症したEGPAの報告は稀であり、EGPAの病態形成を考える上で貴重と考え報告する。

## A-02

デュピルマブ投与後に好酸球性肺炎を発症した一例

一宮市立市民病院

○今枝 優、麻生 裕紀、福島 曜、西永 侑子、木村 令、粥川 貴文

症例は48歳男性。近医にてX-1年9月に気管支喘息と診断しICS/LABA/LAMA吸入を行っており、当院耳鼻咽喉科で好酸球性副鼻腔炎に対してX-1年6月に両側内視鏡下副鼻腔手術の後、9月よりデュピルマブ投与を開始した。X年3月に乾性咳嗽の悪化あり前医を受診し、胸部Xpで左下肺野の透過性減弱あり同月21日に紹介となった。末梢血好酸球の上昇(白血球数12200/ $\mu$ L、好酸球分画27.3%)と胸部CTで舌区と左下葉に非区域性の浸潤影を認めた。同月26日の気管支鏡検査では、BALの細胞分画で好酸球割合の上昇と、TBLBの肺組織に高度の好酸球浸潤とがあり好酸球性肺炎と診断した。デュピルマブによる好酸球性肺炎の可能性があり同剤を中止し、mPSL1mg/kgより治療を開始して末梢血好酸球数と画像上にて左下肺野透過性の改善を認めた。ステロイド漸減の経過中に鼻閉症状が出現しており、他の生物学的製剤の導入を検討している。発表時には文献的考察を含めて報告する。

## A-03

左上葉無気肺で発症したアレルギー性気管支肺真菌症(ABPM)の一例

聖隷三方原病院 呼吸器センター 内科

○檜田 佳一、加藤 慎平、豊田 峻輔、藤田 大河、杉山 裕樹、霜多 凌、友田 悠、森川 萌子、稲葉龍之介、杉山 未紗、小谷内敬史、天野 雄介、長谷川浩嗣、松井 隆、横村 光司

49歳女性。1ヶ月前から咳嗽喀痰症状を自覚し近医受診。吸入ステロイド等処方されたが改善なく呼吸困難が出現し近医再診。胸部X線、CTで縦隔左側偏位を伴う左上葉無気肺を指摘され同日当科紹介受診。採血検査ではWBC8860/ $\mu$ L、Eos270/ $\mu$ L、IgE388IU/mLと軽度上昇を認める他異常は認めなかった。翌日に気管支鏡検査施行。開始後一過性に呼吸状態悪化した。激しい咳込みと共に鑄型状の黄色粘調痰を喀出し、呼吸状態は速やかに改善した。左主気管支を充填する白色粘性分泌物を認めBF-1 T60を用いて吸引除去した結果、左上葉の含気が回復し縦隔偏位も解消した。粘液栓の病理像からはCharcot-Leyden結晶と糸状菌を認め、Asanoらの診断基準6項目を満たしABPMの確定診断を得た。PSL20mg(0.5mg/kg)で初期治療を開始し症状改善し、以後漸減、約7ヶ月でPSL終了後も再燃なく経過している。無気肺で発症するABPMは過去の報告にも散見され、文献考察と共に報告する。

## A-04

腎移植後に発症した続発性肺胞蛋白症の一例

藤田医科大学 呼吸器内科学

○澤田 千晶、赤尾 謙、森谷 遼馬、石井友里加、相馬 智英、堀口 智也、後藤 康洋、磯谷 澄都、橋本 直純、近藤 征史、今泉 和良

症例は63歳女性。X-7年3月に慢性腎不全に対して生体腎移植を施行し、免疫抑制薬としてタクロリムス、エベロリムス、メチルプレドニゾロンを使用。X年12月ごろより労作時呼吸苦を自覚し徐々に増悪した。X+1年3月胸部CTで両肺にびまん性のすりガラス陰影とcrazy paving所見を認め当科受診。気管支肺胞洗浄で白濁した洗浄液が回収され、病理学的にタンパク様無構造物質を認め肺胞蛋白症と診断した。抗GM-CSF抗体は陰性で、移植後の免疫抑制による続発性肺胞蛋白症と考えられた。労作時息切れのため在宅酸素療法(1L/min)を導入したが、その後明らかな陰影の悪化なく経過観察中である。移植後の続発性肺胞蛋白症発症の機序には、免疫抑制による肺胞マクロファージ機能低下やmTOR阻害剤による発症が報告されているが詳細な機序は不明で、免疫抑制治療の減量も困難であり、治療方針には総合的な判断が必要である。

## A-05

好酸球性肺炎としてステロイド治療中に自己免疫性肺胞蛋白症・気管支肺真菌症と診断した1例

豊橋市民病院 呼吸器内科

○笹屋 京介、福井 保太、柴田 智文、船坂 高史、安井 裕智、大館 満、牧野 靖

【症例】70代男性。X-4年に両肺びまん性スリガラス影を認め、末梢血好酸球：10282と著明に高値であった。BALF中の好酸球は2.7%で好酸球性肺炎の確定診断には至らなかったが診断的治療としてステロイド治療を開始した。X-1年に両肺のスリガラス陰影が増悪しKL-6も高値で間質性肺炎増悪が疑われた。免疫抑制薬の追加などを行ったが改善が乏しく、X年4月に気管支鏡検査を再検したところBALは米のとぎ汁様でPAS陽性の好酸性物質の貯留も認めた事から肺胞蛋白症と診断した。また右肺浸潤影に対しTBLBを行ったところ組織培養からはスケドスポリウムが検出され画像所見と合わせて気管支肺真菌症と診断した。

【考察】肺胞蛋白症に対しては全肺洗浄による治療が標準的だがスケドスポリウム症は津波肺での報告もあり全肺に拡がるリスクがある。今後は投与可能となり次第サルグマリンの投与を検討したい。

## A-06

難治性胸水貯留があり剖検でTAFRO症候群と診断した1例

豊橋市民病院 呼吸器内科・アレルギー内科

○碓井 総磨、柴田 智文、船坂 高史、安井 裕智、福井 保太、大館 満、牧野 靖

【症例】80代男性。4年前に特発性心膜炎と胸膜炎の治療歴あり、2年前より近医で心不全として治療するも胸水コントロール不良のため当院紹介。胸部CTで胸膜肥厚を伴う胸水貯留や心膜肥厚を認めた。アスベスト暴露歴があり、悪性胸膜中皮腫の可能性が疑われた。可溶性メソテリン関連ペプチドは4.5nmol/Lと上昇、胸水は血性の滲出性胸水、ヒアルロン酸の上昇は認めず。入院後も胸水コントロール不良であったが、高齢で認知症のため胸腔鏡など侵襲的処置は施行出来ず、初診から3週間で永眠。病理解剖で左胸膜病変よりCastleman病の組織像を占める多発リンパ節腫大、肺・胸膜・心臓・心外膜・肝臓などに線維化を認めた。血小板減少、胸水、発熱、諸臓器の線維化、脾臓とリンパ節の腫大よりTAFRO症候群と診断した。

【考察】TAFRO症候群は稀な胸水貯留の原因の一つではあるが診断が難しい。今回、剖検でTAFRO症候群と診断した1例を経験したため報告する。

## A-07

Endobronchial Watanabe Spigotにより外科的治療を回避できた有癭性膿胸の1例

清須呼吸器疾患研究会 はるひ呼吸器病院

○西江 健一、櫻井悠加里、直海 晃、小橋 保夫、米田有希子、斎藤 雄二

70代男性。膿性痰、呼吸困難を主訴に当院受診した。CTで右胸水を認め、炎症反応高値であったことから膿胸と診断し胸腔ドレナージを行った。ドレナージ後、ドレナージからの大量のエアリークが持続したため有癭性膿胸と診断した。タゾバクタム・ピペラシリンによる抗生剤治療を行い、経過を見ていたがリークの改善は見られなかった。入院41日目に気管支鏡下にEndobronchial Watanabe Spigot (EWS) 充填術を施行しリークは消失した。しかしふたたびリークが出現したため、入院43日目に2回目のEWS充填術を施行し、気漏を閉鎖した。入院50日目に胸腔ドレナージを抜去し、入院112日目に退院した。有癭性膿胸は開窓術などの外科療法の適応であるが、侵襲性が高く、ADL低下症例では行いにくい。EWSは有癭性膿胸の瘻孔閉鎖に対して有効であり、本症例では外科的治療を回避することができた。

## A-08

挿管人工呼吸器管理を要した再膨張性肺水腫の1例

大垣市民病院 呼吸器内科

○梶井 智仁、磯部 知宏、浅岡 るう、都島 悠佑、堀 翔、加賀城美智子、中島 治典、安部 崇、安藤 守秀

症例は40歳代男性。2週間程前からの咳、呼吸困難のため紹介受診。左3度気胸を認め、ドレナージ留置の後入院となった。処置直後より喘鳴、SpO<sub>2</sub>低下を認め、左肺野のスリガラス影が出現。再膨張性肺水腫と考え、酸素吸入、経過観察を行うも、処置後2時間で再増悪した。NPPV装着、ステロイド投与を行うも改善が得られず、気管挿管、IPPV管理に移行した。患側より泡沫痰を大量に認め、健側へのたれ込みも酸素化悪化の一因と考えた。気管チューブをダブルルーメンに入れ替えの後、分肺換気に変更した。患肺への換気は一時、クランプした。その後酸素化の改善を得られ、翌日シングルルーメンに入れ替えた。痰のたれ込みや咳込みで気道攣縮を頻発し改善に時間を要したが、第6病日に人工呼吸器管理を離脱した。気胸は治癒を得られたが、後日呼吸器外科にて肺囊胞切除術を行った。再膨張性肺水腫の管理について学ぶところの多い症例であり、報告する。

## A-09

### 健康診断を契機に診断された肺内型気管支嚢胞の1例

<sup>1</sup>岐阜市民病院 呼吸器内科

<sup>2</sup>同 呼吸器外科

<sup>3</sup>同 病理診断科

○堀場あかね<sup>1</sup>、吉田 勉<sup>1</sup>、岩井 正道<sup>1</sup>、石黒 崇<sup>1</sup>、小牧 千人<sup>1</sup>、小室 裕康<sup>2</sup>、渡部 直樹<sup>3</sup>

症例は60歳代、女性。毎年健康診断を受診していたが、胸部異常影を指摘されたことはなかった。X年11月の健康診断で右下肺野結節影を指摘され、当科に紹介となった。胸部CTでは右肺下葉気管支周囲の嚢胞様結節病変を認め、造影CTでは造影効果は見られなかった。PET-CTでは結節影にはFDG集積亢進は認めず、MRIではT2強調画像で分葉状の高信号域を認め、液体の貯留した病変を疑う所見だった。気管支嚢胞やリンパ管腫などが考えられ、X+1年3月に当院呼吸器外科で手術を行い、病理組織で浸出液を内包する嚢胞腔様病変を認め、気管支原性嚢胞と考えられた。気管支嚢胞は発生部位により縦隔型と肺内型に大きく分けられ、縦隔型が多くみられる。肺内型気管支嚢胞は比較的稀な疾患であり、文献の考察を加えて報告する。

## A-10

### 食道から気管に穿通した線状金属異物を軟性気管支鏡で除去した1例

<sup>1</sup>国立病院機構名古屋医療センター 呼吸器内科

<sup>2</sup>愛知県厚生連豊田厚生病院 呼吸器内科

○篠原 由佳<sup>1</sup>、大濱 敏弘<sup>1</sup>、鳥居 厚志<sup>1</sup>、佐野 将宏<sup>1</sup>、小暮 啓人<sup>1</sup>、北川智余恵<sup>1</sup>、南谷 有香<sup>2</sup>、沖 昌英<sup>1</sup>

症例は72歳女性。2024年6月下旬におにぎりを摂取した際に、急激な咽頭痛が出現した。近医耳鼻咽喉科を受診し、左披裂部腫脹を認めたためステロイドを使用し症状は軽快したものの、嚥下時の胸痛は持続した。7月中旬より咳嗽、血痰が出現したため近医を受診し、CTにて上部食道から気管に穿通する約3cm長の線状金属を認め、7月下旬に前医へ紹介となった。上部消化管内視鏡検査および気管支鏡検査で、食道から気管へ穿通する針金様の金属が確認され、除去目的に当院へ転院した。局所麻酔下軟性気管支鏡下に、Raptor鉗子を用いて金属を把持し摘出した。異物除去後、胸痛は速やかに消失した。

## A-11

### 呼吸不全で発症し、心エコーを繰り返すことで診断し得た肺動脈性肺高血圧症の一例

藤田医科大学 呼吸器内科学

○大林 玲奈、廣地真理子、伊奈 拓摩、堀口 智也、重康 善子、森谷 遼馬、後藤 康洋、磯谷 澄都、橋本 直純、近藤 征史、今泉 和良

症例は72歳男性。2ヶ月前からの労作時呼吸苦を主訴に近医を受診し、精査目的に当院紹介となった。胸部CTで両肺びまん性に軽度間質性変化を認め、肺機能検査では軽度拘束性障害と著明な拡散能低下を認めた。肺病変と呼吸機能の重症度に乖離を認めたことから造影CT、換気血流シンチを行うも有意な所見は認めず、神経筋疾患を疑う所見も認めなかった。近医循環器内科・当院でそれぞれ心電図、心エコーを行い、当院で左心カテーテルを行うも左前下行枝の中重度狭窄と軽度右心負荷を認めるのみで、在宅酸素療法で経過を見た。その後も呼吸苦の悪化を認め、9ヶ月後に心エコーを再検したところ推定肺動脈圧高値を認め右心カテーテル施行、急性肺血管反応性試験陽性で1+3群の肺高血圧症と診断され、タダラフィル内服で呼吸苦の改善を認めた。肺高血圧症は初期に心エコーや心電図で確定的な所見が得られない事もあり、検査所見と症状に乖離を認める場合、繰り返し検査を行う必要がある。

## A-12

### トレプロスチニル吸入療法が奏功した皮膚筋炎関連間質性肺炎疾患に伴う肺高血圧症の一例

浜松医科大学 内科学第二講座

○鈴木 理紗、中井 省吾、宮下 晃一、直井 兵伍、井上 裕介、安井 秀樹、穂積 宏尚、柄山 正人、鈴木 勇三、古橋 一樹、藤澤 朋幸、榎本 紀之、乾 直輝、須田 隆文

76歳男性。X-11年、労作時呼吸困難と下肢近位筋の筋力低下を主訴に当科を受診。皮膚筋炎および皮膚筋炎に伴う間質性肺疾患の診断にて治療導入となった。プレドニゾロンとミコフェノール酸モフェチルで治療を継続していたが、X-2年、%FVC 84.2%と比較的保たれるものの、%DLco 50.6%と低く、労作時呼吸困難は緩徐に増悪し、右心カテーテル検査で平均肺動脈圧 (mPAP) 27mmHgにて3群の肺高血圧症 (PH) と診断した。X-1年に在宅酸素療法を導入したが、その後も酸素需要は増大しX年にはmPAP 34mmHgと増悪したため、PHに対してトレプロスチニル吸入を導入した。治療により自覚症状は軽減し、導入前6分間歩行距離200m/NT-proBNP 1405pg/mLであったが、導入5ヶ月後それぞれ320m/487pg/mLと改善し、mPAP 21mmHgと低下した。3群肺高血圧症には原疾患治療と在宅酸素療法が推奨されるが、本症例ではそれらに加えてトレプロスチニル吸入療法が有効であった。



## A-13

可逆性脳梁膨大部病変を有する軽症脳炎/脳症を合併したマイコプラズマ肺炎の一例

<sup>1</sup>国立病院機構三重中央医療センター 呼吸器内科  
<sup>2</sup>三重大学 呼吸器内科

○木下 義也<sup>1</sup>、森田 大智<sup>1</sup>、久留 仁<sup>1</sup>、  
岩中 宗一<sup>1</sup>、坂倉 康正<sup>1</sup>、西村 正<sup>1</sup>、  
内藤 雅大<sup>1</sup>、井端 英憲<sup>1</sup>、藤本 源<sup>2</sup>、  
小林 哲<sup>2</sup>

【症例】60歳男性。

【経過】X年6月21日から倦怠感、食欲不振があり、6月25日に構音障害が出現した。6月26日から発熱を認め、精査目的に6月28日当科入院となった。胸部CTにて右肺下葉浸潤影を認め、血液検査でマイコプラズマニューモニエ抗体（PA法）が320倍であり、マイコプラズマ肺炎と診断した。脳脊髄液検査で異常所見はなく、頭部MRIにて脳梁膨大部に拡散強調画像で高信号域を認めた。マイコプラズマ肺炎の治療後、構音障害は改善を認め、7月9日頭部MRI再検で高信号域の消退を確認したことから、可逆性脳梁膨大部病変を有する軽症脳炎/脳症（clinically mild encephalitis/encephalopathy with a reversible splenial lesion MERS）を合併したマイコプラズマ肺炎と診断した。

【考察】MERSは小児の発症が多く成人例は少ないとされ、過去にもマイコプラズマ肺炎に伴うMERSの報告がある。稀な疾患と思われ、文献的考察を加えて発表する。

## A-14

肺炎パネル検査と喀痰培養検査結果の相同性についての検討

松阪市民病院 呼吸器センター

○井上 れみ、伊藤健太郎、中西健太郎、西田 真、  
江角 征哉、江角 真輝、藤浦 悠希、鈴木 勇太、  
坂口 直、西井 洋一、安井 浩樹、田口 修、  
畑地 治

【背景】2022年3月に販売されたBioFire肺炎パネルでは、喀痰から細菌を含む26項目の病原体遺伝子が検出可能である。肺炎治療では喀痰培養検査が主流であるため、当院での肺炎パネル検査・喀痰培養検査結果について検討し、これを報告する。

【方法】当院にて2023年12月～2024年7月までに肺炎パネル検査・喀痰培養検査を施行した症例を対象に相同性について調査した。

【結果】204例から採取した検体のうち同日の喀痰培養を施行した174例を対象とした。肺炎パネルで陽性である結果が培養でも陽性となる割合は74.8%であった。結果が不一致の場合、Ac.calcoaceticus-baumやM.catarrhalisでは肺炎パネル陽性、喀痰培養陰性であることが多かった。反対に抗酸菌など肺炎パネル検査で検出不可能な菌もあった。

【結語】肺炎パネル検査の結果から、一部の菌については培養での偽陰性の可能性も考えられ、より肺炎パネル検査の有益性が示唆された。

## A-15

PMX-DHP、CHDFを行った敗血症性ARDSの1例

岐阜市民病院 呼吸器・腫瘍内科

○坂井田有哉、岩井 正道、小牧 千人、堀場あかね、  
石黒 崇、吉田 勉

50歳代男性。某年4月某日（入院第1病日）、呼吸困難で救急搬送。来院時発熱・ショック状態・呼吸不全を認め胸部画像で両肺びまん性浸潤影を認めた。重症肺炎に続発した敗血症性ショックと、それに起因するARDSと診断した。血液培養で後にMSSAが検出された。補液・カテコラミンの持続投与を行い、人工呼吸管理を開始した。広域抗生剤も開始した。第2病日になっても酸素需要・低血圧が改善しないためnon-renal indicationとしてのCHDFとPMX-DHPを直列回路で開始した。第2病日から第4病日にかけて48時間施行しPMX-DHPは24時間で交換とした。この経過で、循環動態は安定しカテコラミンを離脱し、P/Fも改善し胸部画像も改善した。また、血液浄化療法中に測定したIL-6も低下を示した。その後人工呼吸を離脱し、第14病日にICUを退室、第61病日リハビリ目的に他医へ転院となった。HDF、PMX-DHPの施行前後で敗血症の改善とともにARDSの改善を認めた症例として報告する。

## A-16

新型コロナウイルス肺炎にMRSAによる膿胸を合併した症例

半田市立半田病院 呼吸器内科

○竹内 俊太、小林 弘典、池ノ内紀祐、後藤 希、  
小川 雅弘

【背景】COVID-19と細菌の同時感染において、黄色ブドウ球菌との感染は比較的好く見られるが、メチシリン耐性黄色ブドウ球菌（MRSA）との感染に関する詳細な報告はない。

【症例】50代男性が、COVID-19と敗血症性ショックを伴う細菌性肺炎の治療のため集中治療室に入院した。喀痰と血液培養の両方からMRSAが検出された。バンコマイシンで適切に治療を行ったが、両側胸水と左側胸痛が出現したため、両側の胸腔ドレナージを行った。左側胸水は滲出性だったが、右側胸水は漏出性だった。左側胸水の培養でMRSAが検出され、右側胸水からは細菌が検出されなかった。胸水検査から左側膿胸と診断し、左胸水を再度ドレナージした。バンコマイシンを合計28日間投与し、退院となった。

【考察】胸膜感染時に迅速に胸水検査を行い、早期に膿胸と診断し、胸腔ドレナージを行うことで、手術を回避できる可能性がある。



## A-17

### 高病原性肺炎桿菌による肺化膿症の一例

市立四日市病院

○内田 淳己、久野 泰雅、米田 一樹、井上 正英、  
宮崎 晋一、山下 良

症例は38歳女性。神経性食思不振症による顕著なるい瘦を認め近医へ通院。X年9月末より発熱や咳嗽が出現。10月14日当院を受診。精査の結果、右上葉に膿瘍を認め肺化膿症の診断にて入院。抗菌治療を実施も改善を認めず、10月23日膿瘍に対して経皮的ドレナージを実施も改善を認めなかった。血液、喀痰、膿瘍の培養より高病原性肺炎桿菌（String test陽性）を検出。11月13日状況改善のため他院にてEWSを用いた気管支充填術を実施。その後再度当院へ転院。状態改善し12月7日退院となった。現在も空洞は残存しているが感染の再燃は認めていない。後日実施した菌株の遺伝子検査では、既報にて高病原性肺炎桿菌の病原遺伝子として報告されている遺伝子（rmpA、rmpA2、iroBCDN、iucABCD、iutA）を検出。高病原性肺炎桿菌による肺化膿症は比較的稀であり、文献的考察も含め報告する。

## A-18

### 水痘・帯状疱疹ウイルス（VZV）ワクチン未接種の関節リウマチ患者に生じた重症VZV肺炎

半田市立半田病院

○眞谷 卓宏、小林 弘典、竹内 俊太、多湖 真弓、  
池ノ内紀祐、小川 雅弘

【背景】近年、関節リウマチ（RA）の罹患者は増えている。免疫抑制患者に対する水痘・帯状疱疹ウイルス（VZV）ワクチン投与が推奨されているが、認知度は低い。

【症例】50歳代女性

【主訴】皮疹

【現病歴】患者はRA治療中で、水痘罹患歴があり、VZVワクチンは未接種だった。X-4日、前胸部に紅色丘疹が出現し、その後全身に広がり小水疱も出現した。X日、水疱内溶液のVZV抗原陽性のため播種性帯状疱疹と診断。抗リウマチ薬を中止し、アシクロビル投与を開始した。X+2日、呼吸不全が急速に進行し胸部CTで両肺多発結節と、すりガラス影を認め、VZV肺炎と診断。全身ステロイドも併用した。呼吸状態は徐々に改善し、X+15日に退院した。

【考察】VZVワクチン未接種のRA患者に生じた重症VZV肺炎を経験した。免疫抑制患者ではVZV肺炎は重症化しやすい。免疫抑制患者に対してVZVワクチン接種が推奨されているが、接種率は低く啓蒙が必要である。

## A-19

### 肺嚢胞に腐生した*Rhizomucor pusillus*による肺ムーコル症の1例

<sup>1</sup>豊橋市民病院

<sup>2</sup>千葉大学真菌医学研究センター

○船坂 高史<sup>1</sup>、柴田 智文<sup>1</sup>、安井 裕智<sup>1</sup>、  
福井 保太<sup>1</sup>、大館 満<sup>1</sup>、牧野 靖<sup>1</sup>、  
矢口 貴志<sup>2</sup>、伴 さやか<sup>2</sup>、渡邊 哲<sup>2</sup>

症例は40歳代男性。反復する両側気胸のため当院呼吸器外科に通院中、肺嚢胞が増加してきたためX-4年5月に当科へ紹介された。胸部CT検査で左肺尖部を中心に両肺に多発する薄壁嚢胞病変を認めた。緩徐に両肺尖部の嚢胞が拡大し、嚢胞周囲の浸潤影が増強してきた。さらに血痰も出現したためX年3月と4月にそれぞれ気管支鏡検査を施行したところ、気管支洗浄液と肺検体よりムーコルを疑う糸状菌が培養された。肺ムーコル症と診断しリポソームアルムホテリシンB（L-AMB）の点滴治療を開始したところ、陰影は徐々に改善した。千葉大学真菌医学研究センターに菌種同定を依頼し、*Rhizomucor pusillus*が同定された。L-AMBからボサコナゾール（PSCZ）内服治療に切り替え、現在も病勢の悪化なく経過している。肺ムーコル症は、日和見感染症として急速に進行する予後不良な疾患として知られ、既存の肺病変に腐生性に発症することはまれであり、文献的考察を加え報告する。

## A-20

### 当院における膿胸、肺膿瘍症例の検討

<sup>1</sup>松阪市民病院呼吸器センター 呼吸器内科

<sup>2</sup>同 呼吸器外科

○米本 尚隆<sup>1</sup>、安井 浩樹<sup>1</sup>、井上 れみ<sup>1</sup>、  
中西健太郎<sup>1</sup>、江角 征哉<sup>1</sup>、江角 真輝<sup>1</sup>、  
藤浦 悠希<sup>1</sup>、西田 真<sup>1</sup>、鈴木 勇太<sup>1</sup>、  
坂口 直<sup>1</sup>、伊藤健太郎<sup>1</sup>、西井 洋一<sup>1</sup>、  
加納 收<sup>2</sup>、伊藤 温志<sup>2</sup>、樽川 智人<sup>2</sup>、  
田口 修<sup>1</sup>、畑地 治<sup>1</sup>

【背景】高性能の抗菌薬の開発により、一時期大葉性肺炎や膿胸は減少傾向にあると言われていたが、近年の超高齢社会の到来、糖尿病、心不全といった合併症の増加にともない、誤嚥性肺炎やそれに伴う膿胸症例は増加している。

【目的】当院における膿胸、肺膿瘍の治療や処置について検討し、現状と課題を明らかにする

【方法】2022年度から23年度にかけて、膿胸および肺膿瘍で治療をおこなった111例（男/女 86/25例、73.3±11.4歳）について、その背景、合併症、局所麻酔下胸腔鏡を含むドレナージ方法、原因菌と治療選択、そして、口腔ケアについての検討を行った。特に局所麻酔下胸腔鏡下ドレナージ実施症例について、文献的考察を加えて報告する。

【結果と考察】局所麻酔下胸腔鏡下ドレナージは、膿胸、特に急性膿胸症例には有効であった。また、口腔内評価とケアを含めた総合的なアプローチが重要であると考えられた。

## B-01

## Lambert-Eaton 筋無力症候群 (LEMS) を合併した肺扁平上皮癌の一例

聖隷浜松病院 呼吸器内科

○齋藤 嵩彦、村松 卓実、石毛 昌樹、日笠 美郷、二橋 文哉、青野 祐也、勝又 峰生、三輪 秀樹、河野 雅人、三木 良浩、橋本 大

症例は40歳代男性。約2ヶ月前から眼瞼下垂、複視、四肢脱力感を自覚して当院紹介受診。胸部X線上、右肺下葉腫瘍陰影を指摘され、当科紹介となった。胸部CTでは、右肺下葉に38mm大の腫瘍、右肺門・縦隔・右鎖骨上窩リンパ節腫大を認めた。気管支鏡検査にて肺扁平上皮癌と診断され、臨床病期はT2aN3M0 stage3Bであった。ドライバー遺伝子変異陰性およびPD-L1 TPS 1%未満であった。一方、神経症状に関しては、右輻腕麻痺、右優位眼瞼下垂、下肢近位筋優位の筋力低下、深部腱反射低下、反復刺激試験異常を認め、抗P/Q型カルシウムチャンネル (VGCC) 抗体244pmol/Lと陽性であり、LEMSと診断した。初回化学療法としてカルボプラチン+パクリタキセルが開始され、腫瘍縮小および神経学的症状の軽快傾向を認めた。経過中に免疫グロブリン大量静注療法を併用した。LEMSは主に小細胞肺癌に合併することが知られ、肺扁平上皮癌では稀である。貴重な症例であり、報告する。

## B-02

## 両側多発浸潤影を呈した肺扁平上皮癌の1例

静岡市立静岡病院 呼吸器内科

○亀井 淳哉、村山 賢太、貫 智嗣、志村 暢泰、中川栄実子、中村 匠吾、増田 寿寛、渡辺 綾乃、佐野 武尚、山田 孝、藤井 雅人

症例は51歳、女性。2週間程度続く咳嗽や労作時呼吸困難のため近医を受診し、左肺にすりガラス影を指摘され、精査目的で当科に紹介となった。CTでは左肺上葉および両肺下葉に器質化肺炎パターンと考えられる多発浸潤影を認めた。CVA/AMPCやCTRFXの投与によって陰影は改善しなかった。器質化肺炎やinvasive mucinous adenocarcinomaを疑い、左肺陰影に対して経気管支生検を行ったところ、肺扁平上皮癌に矛盾しない所見を得た。しかし扁平上皮癌としては非典型的な陰影であり、右肺陰影でも再生検を行い、同様の異型細胞が検出された。造影CTや骨シンチグラムによる全身検索を施行し、肺扁平上皮癌 cT4N2 M1a stageIVA (PD-L1 95%)と診断した。CBDCA + nab-PTX + Pembrolizumabを4コース施行し、肺野陰影縮小を認めたためPRと判断した。その後Pembrolizumab単剤で治療継続中である。両側多発浸潤影を呈する肺扁平上皮癌は比較的稀であり、文献的考察を加え報告する。

## B-03

## 間質性肺炎と癌性リンパ管症の鑑別に経気管支肺生検が有用であった肺腺癌の一例

刈谷豊田総合病院

○鳥居 敦、内田 岬希、日下 真宏、松井 彰、岡田 木綿、武田 直也、吉田 憲生

【症例】76歳男性。心筋梗塞の既往がある。X年6月に健診の胸部Xp写真で右上肺野異常影を指摘され当院受診となった。胸部CTでは右上葉に分葉状腫瘍を、両下葉背側に網状影をみとめ、間質性肺炎合併の肺癌が疑われた。同年7月に気管支鏡検査から肺腺癌と診断し、PET-CTから同側肺転移と胸膜播種を有する進行肺癌と診断した。同年8月からカルボプラチン、ペメトレキセド、ペムプロリズマブによる一次治療を開始し、部分奏功を得たため同年12月から維持治療へ移行した。画像上は再発所見を認めなかったが翌年1月からCEAが上昇し、また徐々に間質影の増強を認めた。薬剤性肺障害やirAE、癌性リンパ管症の鑑別のためX+1年6月に経気管支肺生検を実施したところ悪性所見をみとめ、癌性リンパ管症として二次治療へ進む方針とした。

【考察】肺癌治療中に間質影が増悪する場合、経気管支肺生検は癌性リンパ管症とその他間質性肺疾患の鑑別に有用である可能性がある。

## B-04

## 肺腺癌に対してS-1内服中に角膜穿孔を生じた一例

<sup>1</sup>トヨタ記念病院 統合診療科

<sup>2</sup>同 呼吸器内科

○今井 千恵<sup>1</sup>、中村 さや<sup>2</sup>、岩出香穂里<sup>2</sup>、森 康孝<sup>2</sup>、松浦 彰伸<sup>2</sup>、木村 元宏<sup>2</sup>、杉野 安輝<sup>2</sup>

症例は60歳代男性。検診でCEA高値を指摘され当科受診された。胸部CTにて左S8に空洞を伴う腫瘍影を認めた。全身検索の結果、肺腺癌 cT2aN3M0 stage III Bと診断されたが、根治照射は不可能と判断し全身化学療法の方針となった。1次治療はCDDP + PEM + Pembrolizumab、2次治療はDTXとしたがPD判定となった。3次治療としてS-1を開始し、PRと判定し継続していた。内服開始6ヶ月後に両眼に角膜障害、視力低下を来したがステロイド点眼、人工涙液点眼などで対応しS-1継続可能であった。8ヶ月後に右角膜潰瘍からの穿孔を来したが眼科処置を行いながら現在もS-1継続としている。

S-1の眼有害事象として涙道障害や角膜障害などが報告されているが、角膜穿孔を起こした症例は稀と考えられるため文献的考察を加えて報告する。

**B-05**

## 化学放射線療法による二次癌が疑われた肺腺癌の1例

松阪市民病院 呼吸器センター

○山岸 直暉、鈴木 勇太、井上 れみ、中西健太郎、西田 真、江角 征哉、江角 真輝、藤浦 悠希、坂口 直、伊藤健太郎、西井 洋一、安井 浩樹、田口 修、畑地 治

症例は70代男性。X-4年5月に当科受診し精査の結果肺腺癌cT1cN0M0 Stage1Ac (EGFR-)であった。外科治療を予定したが耐術能なく、CDDP + PEM + 放射線療法 (60Gy/30回) を行った。以降再発なく経過していたが、X年1月に全身CT画像検査で放射線照射部に残存していた癒痕性の無気肺と異なる浸潤影の増大を認め、気管支鏡での生検を行ったところ、肺腺癌と判明した。再発か異時性が判別困難であったため遺伝子検査を施行したところ、EGFR (L858R) +であった。経過から放射線治療による放射線誘発癌が考えられた。放射線治療は根治性のある治療であるが、放射線は発がん因子としての働きも有しており、長期生存例では放射線誘発癌が問題となる。文献的考察を加えて報告する。

**B-06**

## 心筋転移により持続性心室頻拍を繰り返した原発性扁平上皮肺癌の1例

朝日大学病院 呼吸器内科

○豊吉沙耶香、舟口 祝彦、増田 千鶴

症例は50歳代女性。左肺尖部に腫瘤影を認め、精査の結果、扁平上皮肺癌と診断した。カルボプラチン・パクリタキセル毎週投与による同時化学放射線治療を行った。追加の化学療法目的の入院時の心電図でV1~4に陰性T波を認めた。心臓超音波検査とCT・MRI検査で右室壁内に腫瘍性病変を認め、肺癌の心筋転移と診断した。経過中、持続性心室頻拍をたびたび繰り返し、薬剤抵抗性であったが直流通電ショックで洞調律に復し得た。急激にPSが低下し、その後は緩和治療に移行し、心臓転移診断から約4か月後、心室頻拍発症から約3週間後に死亡した。転移性心臓腫瘍は、癌患者の剖検例で7.1%、全剖検例の2.3%で発見されると報告されている。肺癌は遠隔転移を認めることが多い癌であるが生前に心筋転移と診断されることは稀であり報告する。

**B-07**

## 甲状腺腫瘍との鑑別にPCRパネル検査が有用であった肺腺癌の1例

岐阜県総合医療センター 呼吸器内科

○葛西佑太郎、三好真由香、武藤 優耶、土田 晃将、馬場 康友、村上 杏理、増田 篤紀、都竹 晃文、浅野 文祐

症例は83歳男性。X-10年9月に甲状腺腫瘍に対して甲状腺切除術を施行された。腹腔内動脈瘤のフォローアップ目的で行われたCT検査で偶発的に気管支内腫瘍を指摘され、X年5月に当科を紹介受診した。気管支鏡検査で左上葉支に乳頭状に発育し表面平滑で上皮下血管の拡張を伴う隆起性病変を認め、鉗子生検とクライオ生検を実施した。Adenocarcinoma, RET融合遺伝子変異陽性 (CCDC6-RET, AmoyDX 肺癌マルチ遺伝子PCR検査) の病理結果を得た。原発性肺腺癌と甲状腺腫瘍の気管支内転移を鑑別するため、甲状腺切除標本でRET融合遺伝子増幅を確認したが陰性であり、甲状腺腫瘍と気管支内腫瘍は独立した病変と判明した。これらの結果から原発性肺腺癌と診断した。今回、我々は肺癌と甲状腺腫瘍の鑑別にPCRパネル検査が有用であった症例を経験したため、若干の文献学的考察を加え報告する。

**B-08**

## 肺癌STage4に、奏功した食品

大久伝内科 (おおくてないか)

○寺田 正樹、寺田嘉枝子

【症例】40歳代女性。

【経過】3年前健康診断後、肺癌Stage2と診断され、リンパ転移あり。病巣を摘出し、化学療法を併用した。病変の目視が、できなくなったが、2年後5月。肺癌の再発同年8月再発。余命3ヶ月と診断された。肺癌が進行し胸膜播種状態であると診断され、タグリッソ開始。体が痛くて生活困難。車にも乗れない状態で入院。同年10月、当院開発のドクターツール (中鎖脂肪酸含有) 開始。左肺の胸水が、翌年1月に半減。ほぼ通常ADLで、買い物にも行けるようになった。同年4月に目視では見つからないレベルになった。同年7月24日、完治と言われる。ドクターツールが、改善に寄与した。今後は、治療選択の一つとして、有用である。

【考察】2018年にも、症例提示をしており、中鎖脂肪酸などを使用した当院提供の食品が肺癌治療に有効であることが証明された。



## B-09

肺多発結節影を呈し、急速に進行した肺紡錘細胞癌の1例

<sup>1</sup>国立病院機構三重中央医療センター 呼吸器内科

<sup>2</sup>三重大学医学部附属病院 呼吸器内科

<sup>3</sup>三重中央医療センター 病理診断科

○西村 正<sup>1,2</sup>、森田 大智<sup>1</sup>、久留 仁<sup>1</sup>、  
岩中 宗一<sup>1</sup>、坂倉 康正<sup>1</sup>、内藤 雅大<sup>1</sup>、  
井端 英憲<sup>1</sup>、藤原 雅也<sup>3</sup>、藤本 源<sup>2</sup>、  
小林 哲<sup>2</sup>

症例：87歳男性。202X年4月上旬より喘鳴、呼吸苦があり、4月下旬に近医を受診した。胸部X線で異常陰影を認めため、当院へ紹介受診となった。当院撮影のCTでは左肺下葉に腫瘤影、両側肺野にランダム分布の多発結節影を多数認め、上腕、頸部に皮下結節を認めた。頸部皮下結節より局所麻酔下で生検を行ったところ、紡錘細胞癌の診断となった。患者は緩和治療の方針を希望された。診断後2週間で酸素化低下を認め、緩和病院へ転院となった。

考察：肺紡錘細胞癌は原発性肺癌の0.2%程とまれで、予後不良の疾患である。近年、免疫チェックポイント阻害薬の有効例も報告されている。しかしながら、急速進行例も報告されている。本例も症状出現から入院までに1カ月程度であり、本例のような急速進行例には注意を要する。

## B-10

アレクチニブにて長期奏功が得られたトルソー症候群を伴うALK肺癌の1例

<sup>1</sup>三重大学 医学部 呼吸器内科

<sup>2</sup>国立病院機構三重中央医療センター

○藤本 源<sup>1,2</sup>、井端 英憲<sup>2</sup>、小林 哲<sup>1</sup>

症例は60歳台女性。X-8年に右肺下葉切除術施行、肺腺癌pT1N2M0stage3Aと診断された。カルボプラチン+パクリタキセルによる術後補助化学療法が導入されたが食欲不振が強く継続は困難であった。その後経過観察となり、CEAが漸増傾向となるも画像診断では明らかな再発を指摘できなかった。X-4年に脳梗塞を発症し抗凝固療法が導入されるも凝固系マーカーは改善せず、X-3年に2回目の脳梗塞を発症した。PET-CTにて右肺尖部にFDG集積を認め術後再発と診断、ペメトレキセド単剤療法が導入された。約3年間病勢維持できたがX年に3回目の脳梗塞を発症し、右肺尖部の病変も増大傾向となった。手術検体にてALKIHC陽性が判明していたためアレクチニブ療法へ変更となり、以後9年間にわたり病勢制御ができていた。トルソー症候群を伴ったALK肺癌術後再発に対してアレクチニブが長期奏功した症例として報告する。

## B-11

小腸転移により腸閉塞を発症したBRAF-V600E陽性肺腺癌の1例

中東遠総合医療センター 呼吸器内科

○野村 佳世、松浦 彰彦、三上 智、森川 昇、  
野田 純也、後藤 洋輔

66歳男性。腹痛、嘔気を訴え当院外科を受診し、CTで小腸腫瘍による腸閉塞と左肺舌区に腫瘤影を認めた。小腸腫瘍に対して回盲部切除術を行ったところ、切除検体の病理組織で低分化型腺癌および免疫組織化学染色でTTF-1、CK7陽性が確認され、肺腺癌の転移の可能性が高いと考えられた。その後肺腫瘍に対して気管支鏡検査で生検を行い、病理組織で小腸腫瘍と相同性の高い所見が得られ、原発性肺腺癌、小腸転移と判断した。小腸腫瘍をAmoyDxマルチ遺伝子PCRパネル検査に提出し、BRAF-V600E陽性が確認された。ダブラフェニブ/トラメチニブ併用療法を開始したところ、病変の縮小を認めた。肺癌において小腸転移を認めることは稀であり、本邦においてBRAF陽性肺腺癌の小腸転移の報告は少なく、貴重な症例と考えた。肺癌の小腸転移による腸閉塞を疑った場合には組織検体の採取も兼ねて手術加療を積極的に考慮すべきである。

## B-12

肺門病変とGGN病変を認めたRET融合遺伝子陽性肺癌の一例

JA岐阜中濃厚生病院 呼吸器内科

○平岡 恒紀、山内 康弘、河江 大輔、乾 俊哉、  
浅井 稔博、大野 康

症例は59歳女性、胸部CT検査にて右上葉の淡いすりガラス影および右肺門の腫瘤を指摘され、X年9月当院紹介受診となった。入院後 気管支鏡生検にて肺腺癌の結果でRET融合遺伝子陽性肺癌の結果であった。肺門病変と末梢のGGN病変の関連は不明であるが 同時多発肺癌の可能性とGGNの一部が肺門リンパ節転移を来した可能性と何れも考えられる。GGN病変を伴ったRET融合遺伝子陽性肺癌を経験したので報告する。

**B-13**

治療中にAPLを発症したexon 19欠失変異陽性肺腺癌の一例

聖隷三方原病院 呼吸器センター 内科

○横江 美紅、霜多 凌、藤田 大河、豊田 峻輔、友田 悠、杉山 裕樹、森川 萌子、稲葉龍之介、杉山 未紗、小谷内敬史、天野 雄介、加藤 慎平、長谷川浩嗣、松井 隆、横村 光司

症例は55歳女性。X-7年に右胸痛を主訴に前医を受診し、胸部CTにて腫瘤影を指摘された。精査の結果、骨転移を伴う左下葉肺腺癌cT2bN0M1c Stage4Bの診断となり、EGFR exon 19欠失変異陽性と判明したため、一次治療としてアファチニブを開始した。X-5年に二次治療としてシスプラチン・ペメトレキセド、X-4年に三次治療としてドセタキセル・ラムシルマブ、X-3年に四次治療としてアファチニブを再投与、同年より五次治療としてオシメルチニブを開始した。オシメルチニブで原発巣および脳転移は縮小を認めたが、X年に汎血球減少が出現した。骨髓生検の結果、急性前骨髄性白血病(APL)と判明した。肺癌の予後改善に伴い本例のような治療関連白血病を経験する機会が増える可能性もあると思われたため、文献的考察を踏まえて報告する。

**B-14**

肺がんコンパクトパネルで稀少なEGFRエクソン19欠失変異を診断し得た肺腺癌の1例

桑名市総合医療センター 呼吸器内科

○八木 昭彦、磯部 太一、大岩 綾香、蛭原 愛子、油田 尚総

症例は72歳男性、smoker。左下葉気腫肺の嚢胞内に結節影を指摘され当科受診され、経気管支生検で肺腺癌cT2aN0M1a stageIVA OSSと診断した。検体少量であったためCTガイド下生検を施行し、オンコマインDx Target Test マルチCDxシステムに検体を提出したところ報告書ではEGFR変異陰性であったが、検査会社より表記外のバリエーションによるEGFRエクソン19欠失の可能性があると報告を受け、肺がんコンパクトパネルDx マルチコンパニオン診断システムに検体を提出したところp.T751\_I759delinsN(エクソン19欠失)が陽性であり、オシメルチニブ投与開始した。EGFRについてはコンパクトパネルではオンコマインより多くのバリエーションを検出対象としているが、文献的考察を加えて検出方法などNGSについて比較考察する。

**B-15**

クリゾチニブにより腎膿瘍を来した1例

JA愛知厚生連江南厚生病院

○佐久間健太、杉浦 一磨、稲葉 慈、野呂 大貴、阿部 大輔、滝 俊一、林 信行、山田 祥之、日比野佳孝

症例は80歳代、男性。X-2年4月に肺腺癌StageIBに対し左肺部分切除術を施行するも、左癌性胸膜炎で再発した。手術検体のROS1が陽性であり、X-1年10月からクリゾチニブの内服を開始した。X年9月に倦怠感を主訴に来院し、血液検査で炎症反応の上昇、CTで右腎臓の多発低吸収域を認め、腎膿瘍が疑われた。泌尿器科にコンサルトし、内服抗菌薬で外来通院となるも、2日後にさらなる炎症反応の上昇を認め、同日入院で腎膿瘍のドレナージを施行、抗菌薬投与を行った。また、クリゾチニブによる有害事象として腎膿瘍の報告があるため、休薬とした。入院第5病日のCTで膿瘍の減量を認め、第6病日にドレーンを抜去、第8病日に退院となった。腎膿瘍の内容物の培養検査は陰性であった。退院後クリゾチニブは休薬としてフォローを行っているが、腎膿瘍の再発なく経過している。クリゾチニブによる腎膿瘍と考えられ、文献的考察を加えて報告する。

**B-16**

視床下部転移により下垂体機能不全を来した小細胞肺癌の一例

医療法人宏潤会大同病院

○長谷川万里子、木下 亮輔、五明 凌平、杉原 雅大、石原 明典、沓名 健雄、吉川 公章

【症例】64歳男性。X-1年10月に胸部異常陰影を指摘され当院受診。CTで右上葉結節と多発肝結節を認め、気管支鏡検査で進展型小細胞肺癌と診断した。1stlineとしてCBDCA + VP-16 + Durvalumbを開始した。X年3月のCTで肝転移が増大した。同時期の採血でTSH、FT3、FT4やテストステロンの低下を認めた。免疫関連副作用(irAE)による下垂体機能不全と考えレボチロキシンの補充を開始した。2ndlineとしてX年4月1日からAMRを開始した。Day4に全身性の間代性痙攣を認めたが、痙攣は速やかに自然頓挫、頭部CT/MRIを施行したが明らかな原因は指摘できなかった。Day5に心停止となり死亡した。後方視的に臨床経過を検討し、痙攣時の頭部CT/MRIで視床下部に結節を認めた。痙攣発作や下垂体機能不全の経過と併せて、小細胞肺癌の視床下部転移と考えた。肺癌の視床下部転移の報告は少なく、irAEによる下垂体機能不全との鑑別も含め文献的考察を加えて報告する。

## B-17

### Cushing症候群を発症しホルモン管理に難渋した異所性ACTH産生小細胞肺癌の1例

<sup>1</sup>JA愛知厚生連豊田厚生病院 呼吸器内科

<sup>2</sup>同 内分泌内科

○鈴木 日向<sup>1</sup>、伊東 幸祐<sup>1</sup>、南谷 有香<sup>1</sup>、  
柴田 寛史<sup>1</sup>、中原 義夫<sup>1</sup>、関本ちひろ<sup>2</sup>

**【症例】**69歳男性. X年7月に右肺門部の肺癌疑いで当院紹介受診. 気管支鏡検査で肺小細胞癌の診断に至り, 多臓器転移を伴うStagIVB肺小細胞癌として8月よりCBDCA + ETPによる治療を予定した. 化学療法前の血液検査でコルチゾール $29.6 \mu\text{g}/\text{dl}$ , ACTH $119\text{pg}/\text{ml}$ と高値であり, 異所性ACTH産生腫瘍によるCushing症候群が疑われた. 副腎皮質ホルモン合成阻害薬の投与によりコルチゾール値は安定したが<sup>3</sup>, 同年11月には化学療法が著効しACTH, コルチゾール値はいずれも急激な低下をきたした. ヒドロコルチゾン内服による補正を開始すると, 数値は次第に安定した. 化学療法は合計5コース施行したものの病勢悪化し, 2ndlineの化学療法も予定していたがX+1年1月に永眠された.

**【考察】**Cushing症候群を発症しホルモン管理に難渋した肺小細胞癌の1例を経験した. 臨床症状を有するACTH産生肺癌は全肺癌症例の0.4-2%程度と比較的稀な疾患であり, 文献的考察を加えて報告する.

## C-01

### 頸部リンパ節の乾酪壊死をみとめたT細胞リンパ腫の一例

刈谷豊田総合病院

○西尾 凌、鳥居 敦、内田 岬希、日下 真宏、松井 彰、岡田 木綿、武田 直也、吉田 憲生

【背景】乾酪壊死を伴う類上皮肉芽腫は結核感染を示唆する所見であるが、その他の原因による乾酪壊死の報告も散見される。今回頸部リンパ節の乾酪壊死を呈したT細胞リンパ腫の一例を経験したので報告する。

【症例】79歳男性。横行結腸癌の既往がある。X年12月に歯槽膿漏で抜歯処置を受け、翌月から全身に皮疹が出現し皮膚科を受診した。薬疹としてステロイドを処方されたが改善に乏しく、全身CTで多発リンパ節腫脹をみとめ当院血液内科に紹介となった。頸部リンパ節生検で乾酪壊死を伴う類上皮肉芽腫を認め、結核感染を疑われ当科紹介となったが、培養検査やIGRAは陰性で、また結核既往や濃厚接触歴もみとめなかった。腋窩リンパ節から再度生検を行ったところ、末梢T細胞リンパ腫の診断となった。

【考察】乾酪壊死は結核感染を疑う契機となるが、完全に結核特異的な所見ではない。丁寧な問診と検査所見から、十分な他疾患の鑑別が重要である。

## C-03

### COVID-19感染後の器質化肺炎との鑑別を要した肺原発末梢性T細胞リンパ腫の一例

<sup>1</sup>JA愛知厚生連豊田厚生病院 呼吸器内科

<sup>2</sup>同 血液内科

<sup>3</sup>同 呼吸器外科

○墨 隆紘<sup>1</sup>、石谷 紗希<sup>3</sup>、秋葉 嘉将<sup>3</sup>、岡阪 敏樹<sup>3</sup>、平賀 潤二<sup>2</sup>、鈴木 日向<sup>1</sup>、伊東 幸佑<sup>1</sup>、南谷 有香<sup>1</sup>、柴田 寛史<sup>1</sup>、中原 義夫<sup>1</sup>

症例は62歳男性。X-6年にホジキンリンパ腫に対して化学療法を施行し、完全寛解を維持していた。X-1月にCOVID-19に罹患し、対症療法にて軽快するも咳嗽が持続し近医を受診。胸部X-pにて両肺に浸潤影を認め、X日に当院呼吸器内科受診。胸部HRCTにて両肺に多発浸潤影・小葉間隔壁を伴うすりガラス影・縦隔および肺門リンパ節の腫大を認めた。細菌性肺炎として抗菌薬治療を行うも治療不応性であり、X+14日に気管支鏡検査を施行。BALF中の細胞分画は正常、TBLBでは間質性肺炎を示唆する所見であったが、確定診断には至らなかった。X+33日に外科的肺生検を施行し、末梢性T細胞リンパ腫の診断に至った。その後、血液内科に転科し化学療法を行うも治療不応性で徐々に全身状態悪化し、X+140日に永眠された。肺原発のT細胞リンパ腫は稀であり、文献的考察を加えて考察する。

## C-02

### 両肺びまん性の小葉中心性スリガラス影を呈した血管内大細胞型B細胞リンパ腫の1例

豊橋市民病院

○伊藤 優汰、柴田 智文、船坂 高史、安井 裕智、福井 保太、大館 満、牧野 靖

症例は70歳代女性。X年3月頃から右季肋部痛を自覚し、4月に前医より当院へ紹介された。胸部単純CT検査で両肺びまん性に小葉中心性スリガラス影を認めた。血液検査ではKL-6上昇、トリコスポロン・アサヒ抗体と鳥特異的IgG抗体が共に陽性であったことに加え、LDHと可溶性IL-2レセプターが共に上昇していた。諸検査結果より、過敏性肺炎やリンパ増殖性疾患、特発性間質性肺炎を鑑別に気管支肺胞洗浄、及び気管支鏡下肺生検を施行し、生検検体より血管内大細胞型B細胞リンパ腫と診断された。R-CHOP療法を3コース施行後、両肺のスリガラス影は消退した。血管内リンパ腫は両肺びまん性の小葉中心性スリガラス影を呈することがあり、文献的考察を踏まえ報告する。

## C-04

### 気管支洗浄液のT細胞フローサイトメトリー解析が成人T細胞白血病リンパ腫再発診断の一助となった一例

藤田医科大学 呼吸器内科学

○森谷 遼馬、池田 安紀、大矢 由子、堀口 智也、後藤 康洋、磯谷 澄都、橋本 直純、近藤 征史、今泉 和良

症例はHTLV-1陽性の78歳女性。X-8年、両側性肺浸潤影の生検で成人T細胞白血病リンパ腫(ATLL)の肺病変と診断され、Modified LSG15療法を4コース施行した後、維持療法下に経過観察となっていた。X年1月、皮膚病変が悪化し、GCD療法を施行していたが、同年6月に両側下葉浸潤影を認めた。感染症またはATLL肺病変の再発を鑑別に、TBLBを予定したが、呼吸不全や血行動態が不安定であり、気管支洗浄のみ施行した。洗浄液の細胞診は陰性であったが、フローサイトメトリー(FCM)では、CD4、CD25陽性細胞が多数検出され、ATLL再燃の可能性が高いと判断した。エビジェネティックモジュレーター(EZH1/2)阻害剤を開始したところ肺炎像は消失した。気管支洗浄細胞診で異型の乏しい場合もFCM解析を併用することで細胞成分の極端な偏りが証明される場合、診断の一助となる可能性がある。



## C-05

タクロリムスによる医原性免疫不全症関連リンパ増殖性疾患を呈した多発筋炎関連間質性肺炎の一例

刈谷豊田総合病院 呼吸器内科

○内田 岬希、鳥居 敦、日下 真弘、松井 彰、岡田 木綿、武田 直也、吉田 憲生

60歳台、男性。X-10年より多発性筋炎に対してステロイド治療を行っていた。両肺にNSIPパターンの間質影を認め、X-8年に間質性肺炎の急性増悪を来し、タクロリムスを追加した。X年Y月に両頸部・単径のリンパ節腫大を自覚し、生検の結果、CD8陽性末梢性T細胞性リンパ腫と診断された。免疫抑制剤の関連を考え、タクロリムスを中止したところ、Y+3月には病的なリンパ節腫大を認めないまでに改善した。その後は、筋炎・肺病変とも悪化なくPSL単剤での維持治療を継続している。免疫抑制剤に関連したリンパ増殖性疾患はMTX使用中の関節リウマチ患者での報告が多く、MTX関連リンパ増殖性疾患と呼称されてきた。本症例のように、タクロリムスを始めとする他の免疫抑制薬使用中の、関節リウマチ以外の自己免疫性疾患の症例にも発症し得ることを念頭に置く必要がある。

## C-06

副鼻腔気管支症候群の経過中にANCA関連血管炎を発症した1例

<sup>1</sup>町立南伊勢病院 内科

<sup>2</sup>三重県立総合医療センター 呼吸器内科

○後藤 大基<sup>1,2</sup>、後藤 広樹<sup>2</sup>、三木 寛登<sup>2</sup>、児玉 秀治<sup>2</sup>、藤原 篤司<sup>2</sup>、吉田 正道<sup>2</sup>

症例は80歳代男性。副鼻腔気管支症候群を基礎に有し、近医で在宅酸素療法を受けている。X年9月に全身倦怠感、両側大腿部痛の精査加療目的で当院へ紹介となった。CTを含む精査の結果、慢性下気道感染症の急性増悪と診断した。入院の上で抗菌薬投与を開始したが、その後も高CRP血症が遷延した。その後、血便、急性腎障害、蛋白尿などを生じたことから、血管炎の合併を考慮し、追加検査を行ったところ、MPO-ANCAの上昇を確認した。以上から顕微鏡的多発血管炎と臨床診断し、ステロイド投与を開始した。

本例のように慢性気道感染にANCA関連血管炎などの血管炎を合併した症例はこれまでいくつか報告されており、両者の病因の関連性が示唆されている。ベースに慢性気道感染を有する症例では、状態悪化時、感染の増悪を想起することが多いが、血管炎を合併することがあるため、注意を要する。

## C-07

小細胞肺癌治療中にペグフィルグラスチムによる薬剤性血管炎をきたした一例

春日井市民病院 呼吸器内科

○西科 雄太、笠原 千夏、小林 大祐、野木森健一、岩田 晋、岩木 舞

症例は74歳男性。StageⅢBの小細胞肺癌に対して1st-lineの化学療法としてカルボプラチン+エトポシド療法を施行していた。5コース目投与に際して、好中球減少予防のためにペグフィルグラスチムを初めて使用した。Day9より発熱と左頸部痛を自覚しDay11に救急外来を受診、好中球数4992/ $\mu$ Lと保たれていたがCRP 20.68mg/dLと高値であり、入院加療とした。頸動脈エコー、および造影CTで左総頸動脈を中心とした血管壁肥厚を認めたことから血管炎による発熱と診断し、直近で使用したペグフィルグラスチムとの関連が疑われた。Day16より1mg/kg相当のステロイドを開始し症状改善を認めた。ステロイドは速やかに減量し約5週間で終了することができ、その後再燃兆候は見られていない。G-CSF製剤による薬剤性血管炎に関する報告は少なく、文献的考察を交えて報告する。

## C-08

COVID-19罹患後にSIADHと関節リウマチが顕在化した間質性肺炎の1例

<sup>1</sup>磐田市立総合病院 呼吸器内科

<sup>2</sup>浜松医科大学 内科学第二講座

○手嶋 隆裕<sup>1</sup>、原田 雅教<sup>1</sup>、佐藤 大樹<sup>1</sup>、大竹 亮輔<sup>1</sup>、中根 千夏<sup>1</sup>、白鳥晃太郎<sup>1</sup>、柴田 立雨<sup>1</sup>、村上有里奈<sup>1</sup>、青島洋一郎<sup>1</sup>、西本 幸司<sup>1</sup>、松島紗代実<sup>1</sup>、佐竹 康臣<sup>1</sup>、妹川 史朗<sup>1</sup>、須田 隆文<sup>2</sup>

症例は80代男性、特発性間質性肺炎で通院中であった。X-86日にCOVID-19軽症と診断され自宅療養で軽快した。X-14日から労作時の呼吸苦を認めX日に予約外受診となり、白血球、CRPの上昇と胸部CTでの右中葉浸潤影より細菌性肺炎の診断で入院となった。抗菌薬開始後に浸潤影は改善したが、発熱と低Na血症、CRP上昇に加えRFと血沈、抗CCP抗体の上昇も認められた。さらにIL-6やフェリチンはCOVID-19罹患時よりも上昇していた。血漿浸透圧の低下と尿中浸透圧の上昇、関節エコーで滑膜炎も認めたことからSIADHおよび関節リウマチの診断に至った。COVID-19と関節リウマチにおける病態の類似性に関する報告はこれまでに散見されるがその病態については不明な点が多い。COVID-19感染を機に膠原病肺の診断に至った報告はなく、本症例はSIADHと関節リウマチを同時に合併した一因としてCOVID-19によるIL-6の産生の関与が示唆される貴重な症例であった。



## C-09

### 著明な貧血を呈した ANCA 関連血管炎による肺胞出血の 1 例

JA 岐阜厚生連飛騨医療センター久美愛厚生病院

○加藤 俊夫、横山 敏之

症例は82歳女性。前日からの倦怠感、ふらつきを認めていたが、咳、血痰が出現したため、近医受診した。胸部CTにて両側びまん性の浸潤影および網状影を認め、Hb 5.2g/dl と貧血を認めたため、当院へ救急搬送された。腎障害、血尿を伴う喀血を伴うびまん性の肺陰影から、肺胞出血を疑いステロイドパルス療法を行い、貧血に対して輸血を行った。MPO-ANCA陽性と判明したため、ANCA 関連血管炎に伴う肺胞出血と診断し、第5病日にIVCYを行った。その後はプレドニゾンおよびアザチオプリンの内服を継続し、徐々に陰影は改善した。当院では腎生検が施行できないが腎障害はRPGNの合併と考えられた。リハビリテーションを行い退院とした。その後外来治療を継続しているが、徐々にMPO-ANCAは低下してきている。著明な貧血を伴う ANCA 関連血管炎に伴う肺胞出血であったが、救命しえた症例でありここに報告する。

## C-10

### GIFにて確定診断が得られたGPAの1例

岐阜赤十字病院

○麦谷 俊輔、天野 裕樹、澤田 昌浩

症例は80才代の女性。X年9月中旬より発熱を認めた。経過観察にて改善無く同10月に当院救急外来を受診。胸部CTで空洞を伴う多発結節影を認めたため入院加療。GPA、原発性肺癌、肺結核、真菌症、肺炎が鑑別として考えられたため気管支鏡施行も確定診断には至らなかった。抗生剤点滴にて加療も改善無く同12月に気管支鏡再検も確定診断に至らず。11月に定期サーベイランスのためにGIF施行された。胃にびまん性隆起性病変を認め病理よりGPA診断が得られた。その後GC + RTX導入にて寛解となった。GPAについて若干の文献的考察を加え報告する。

## C-11

### 薬剤性肺障害との鑑別に苦慮した器質化肺炎の一例

<sup>1</sup>豊田地域医療センター 総合診療科

<sup>2</sup>同 呼吸器内科

○佐野 真由<sup>1</sup>、加藤 圭介<sup>2</sup>、加藤 研一<sup>2</sup>、加藤理恵子<sup>2</sup>、堀口 高彦<sup>2</sup>

症例は85歳男性。X年5月脳梗塞後のリハビリ目的に当院へ転院。6月18日に発熱を認め、胸部CT検査の結果、左下葉に浸潤影を認めたため急性肺炎と診断し、ABPC/SBTで治療開始した。一旦は解熱傾向となったが、治療後5日目に再度発熱、左下葉の浸潤影は増悪を認めた。ABPC/SBT投与後より末梢血好酸球数が経時的に増加しておりABPC/SBTによる薬剤性肺障害を疑い、被疑薬を中止した。その後も好酸球数は増加傾向であり、炎症反応の改善も認めないため気管支鏡検査による肺生検、BALを実施した。組織所見としては好酸球浸潤は認めず、Masson体様の構造を認めたことより、感染後の二次性器質化肺炎と診断した。プレドニゾン20mgで治療開始したところ好酸球数は著減し、炎症反応や胸部画像所見も改善を認めた。器質化肺炎症例における末梢血好酸球増多は既報が少なく若干の文献的考察を交えて報告する。

## C-12

### 両側の難治性気胸を併存する間質性肺炎に対し脳死両肺移植を行った一例

<sup>1</sup>藤田医科大学 医学部 呼吸器外科学

<sup>2</sup>藤田医科大学病院 移植医療支援室

<sup>3</sup>藤田医科大学 医学部 先端ロボット・内視鏡手術学

○松田 安史<sup>1</sup>、杉元 弥生<sup>2</sup>、板羽 紗折<sup>2</sup>、田村 洸<sup>1</sup>、金咲 芳郎<sup>1</sup>、石沢 久遠<sup>1</sup>、河合 宏<sup>1</sup>、鈴木 寛利<sup>1</sup>、樋田 泰浩<sup>3</sup>、星川 康<sup>1</sup>

本邦の終末期呼吸器疾患に対する肺移植では、ドナー肺シェアリングの観点から片肺移植を選択することが多いが、繰り返す両側気胸を併存する間質性肺炎に対して登録術式片肺から両肺移植に変更した1例を報告する。症例は49歳男性。X年5月呼吸困難で受診しX年8月胸腔鏡下肺生検でfibrotic NSIPと診断された。X年11月初回左気胸を発症。経時的な呼吸機能の低下によりX + 3年10月第1術式片肺移植で待機登録された。一旦病状が安定しX + 5年7月待機オフ。以後右気胸を2回、左気胸を3回発症したため、片肺移植では術後対側固有肺の気胸のリスクが高いと判断し、両肺移植に術式変更した。X + 11年5月25日左気胸のため入院。6月待機オンに変更し、6月16日脳死両肺移植を行った。術後経過は良好で気胸など術後併発症なく経過した。登録時の第1術式片肺移植から、両側気胸、肺高血圧症増悪など待機登録中の病状の変化により両肺移植への術式変更を要する症例がある。

## C-13

抗MDA5抗体陽性皮膚筋炎に合併した間質性肺炎の経過中に続発した肺胞蛋白症の1例

豊橋市民病院

○亀井 豪貴、安井 裕智、柴田 智文、船坂 高史、福井 保太、大館 満、牧野 靖

症例は40台男性。2年前に脱毛、紅斑が出現し、胸部異常陰影を認め紹介受診。抗MDA5抗体陽性で皮膚筋炎関連間質性肺炎と診断。診断時の肺胞洗浄液は肉眼で肺胞蛋白症を疑う所見を認めず。ステロイド、免疫抑制剤、JAK阻害薬で治療を行い酸素化、皮膚所見は改善した。経過中に抗MDA5抗体は低下したが、KL-6は高値遷延、胸部CTは網状影にcrazy-paving patternが出現し肺胞蛋白症が疑われ気管支鏡検査を施行。気管支肺胞洗浄液は徐々に白色混濁となり、PAS陽性の無構造物質を認めた。TBLB検体で肺胞内に泡沫状組織球の浸出を認め肺胞蛋白症と診断した。抗GM-CSF抗体は陰性で続発性肺胞蛋白症と診断した。免疫抑制剤、JAK阻害薬を中止して、ステロイドを漸減中である。

考察：抗MDA5抗体陽性の間質性肺炎は重症化することが多く強力な免疫抑制が必要となるが、肺胞蛋白症ではステロイドや免疫抑制減量により改善が報告されている。稀な一例を経験したため報告する。

## C-14

晩期放射線肺臓炎が出血の要因と考えられた咯血の1例

大垣市民病院 呼吸器内科

○磯部 知宏、都島 悠佑、浅岡 るう、堀 翔、加賀城美智子、中島 治典、安部 崇、安藤 守秀

症例は60歳代女性。うっ血性心不全、虚血性心疾患、慢性腎臓病、乳癌術後化学放射線治療の既往があり、プラズグレルの内服中である。来院数日前から咳嗽に伴う咯血あり救急外来を受診された。単純CT撮影にて左肺尖部に不整形の陰影を認めた。3日後の単純CT撮影で病変の縮小が見られ炎症性変化を疑い、咯血の持続認め流入血管のコイル塞栓後、炎症部位に対して肺部分切除術を行った。病理の結果、晩期放射線治療の炎症性変化に矛盾しない所見であった。11年前の乳癌術後に対する放射線治療記録を参照したところ放射線照射部位に一致する炎症性変化を認めていた。晩期放射線肺臓炎による咯血という希少な1例を経験したため報告する。

## C-15

間質性患者における6分歩行試験と日常身体活動量の予後予測能の検証

松阪市民病院 呼吸器センター

○伊藤健太郎、井上 えみ、中西健太郎、江角 征哉、藤浦 悠希、鈴木 勇太、坂口 直、西井 洋一、田口 修、安井 浩樹、畑地 治

【背景】間質性肺炎において6分間歩行試験(6MWT)の意義が高まる中、日常身体活動量の6MWTへの代替性について調査した。

【方法】身体活動量測定の前向き観察研究に参加した間質性肺炎症例の中で、身体活動量測定6か月以内に6MWTを施行した症例を対象に、6分間歩行距離、6分間歩行時の最低SpO<sub>2</sub>値、日常平均歩行距離の3項目について予後予測と相関を調査した。12か月生存の予後予測能はROC解析にてAUC算出にて評価した。

【結果】31例が対象となった。6分間歩行距離、最低SpO<sub>2</sub>値、日常平均歩行距離における12か月生存の予後予測能のAUCは、それぞれ0.950、0.758、0.696であった。3項目の中で6分間歩行距離と日常平均歩行距離の相関が最も強いが相関係数は0.625であり、それ以外の相関は乏しかった。

【結語】日常歩行距離は6分間歩行距離と軽度の相関を認めるが、6分間歩行距離や最低SpO<sub>2</sub>値とは異なる予後予測の指標である可能性が示唆された。

## C-16

アミカシン吸入療法が奏功した線維空洞型の非結核性抗酸菌症の1例

松阪市民病院

○藤浦 悠希、伊藤健太郎、畑地 治、安井 浩樹、田口 修、西井 洋一、坂口 直、鈴木 勇太、江角 征哉、江角 真輝、西田 真、中西健太郎、井上 れみ、樽川 智人、伊藤 温志、加藤 収

症例は71歳、女性。X年3月に呼吸時の胸部違和感を主訴に当院を受診した。胸部CTで両肺の広範囲に粒状影の散布像と気管支拡張、空洞病変を認めた。気管支洗浄液の塗抹および培養検査でM.intracellulareを検出し、線維空洞型の肺MAC症と診断した。多剤併用抗菌薬内服治療を開始するも画像所見は悪化傾向となり、X+4年7月からAMK点滴治療を併用した。その後も画像所見が増悪し、X+6年12月よりアミカシン吸入療法を開始したところ、画像所見の改善があり喀痰塗抹および培養の陰性を確認できた。長期治療歴のある線維空洞型の肺MAC症でアミカシン吸入療法が奏功した貴重な1例として、当院でのアミカシン吸入療法実施症例の検討も含めて発表する。

## C-17

多剤耐性結核に対してベダキリン、デラマニドを含む5剤で治療した1例

聖隷三方原病院 呼吸器センター 内科

○樋田 慎司、杉山 裕樹、豊田 峻輔、藤田 大河、霜多 凌、友田 悠、森川 萌子、稲葉龍之介、杉山 未紗、小谷内敬史、天野 雄介、加藤 慎平、長谷川浩嗣、松井 隆、横村 光司

インドネシア国籍の19歳女性。主訴は発熱、咳嗽、体動困難。胸部CTで上葉優位の浸潤影、空洞影を認め、抗酸菌喀痰塗抹検査で陽性であり、活動性肺結核症として入院となった。肝機能障害のため、INH、RFP、EBで治療を開始したが、肝機能障害がさらに進行したため、第8病日に全薬剤を休薬とした。その後肝機能は改善し、抗結核薬を再開したが、抗結核薬再開のタイミングで発熱や皮疹などの薬剤性有害事象と思われる様々な症状が見られ、治療は難渋した。第67病日にINH、RFPの多剤耐性結核であることが判明し、最終的にLVFX、BDQ、DLM、EB、PZAの5剤で治療を行い、奏効した。喀痰培養陰性を確認し、第116病日に退院となった。国内の報告例は少ないが、外国籍の多剤耐性結核患者の割合は増加しており、注意喚起を踏まえ報告を行う。

## C-19

呼吸不全に対しステロイドパルスを行った粟粒結核の一例

三重中央医療センター

○久留 仁、森田 大智、岩中 宗一、坂倉 康正、西村 正、内藤 雅大、井端 英憲

【症例】28歳男性、ミャンマー出生者。一週間前からの発熱、咳嗽を主訴に総合病院を受診した。ウイルス感染が疑われ、対症療法が行われたが改善せず、CTで肺に広範な粟粒影をみとめ、入院となった。酸素化低下を認め、結核疑いで当院転院となった。入院後に酸素化の急激な低下を認め、抗結核薬、抗菌薬を開始した。酸素化低下高度であり、ハイフロー管理となったため、ステロイドパルスを開始した。ステロイドパルス開始後、呼吸状態は改善を認めた。その後、喀痰・尿培養で結核陽性となり、粟粒結核と確定診断した。抗結核薬を継続し、外来治療に移行した。

【考察】結核性髄膜炎、リンパ節結核ではステロイド投与の有効性が示されている。既報にもあるとおり、粟粒結核による呼吸不全に対し、ステロイド投与が有効な可能性が考えられる。

## C-18

腹膜癌が疑われ、腹腔鏡下腹膜生検で診断に至った結核性腹膜炎の1例

掛川市・袋井市病院企業団立  
中東遠総合医療センター 呼吸器内科

○松浦 彰彦、野村 佳世、三上 智、森川 昇、野田 純也、後藤 洋輔

症例は30歳代のフィリピン人女性。X年11月22日に右下腹部痛を主訴に前医を受診し、腹部超音波検査で右卵巢腫瘍と腹水を指摘された。X年12月7日に精査加療目的に当院を受診した。胸腹部CTでは、右卵巢は4cm程度に腫大し、右胸水や大量腹水を認め、腹膜はびまん性に肥厚していた。PET-CTでは腹膜や心横隔膜リンパ節にFDGの集積がみられたが、腹腔内臓器には異常集積はみられなかった。X+1年1月19日に腹膜癌の疑いで試験開腹術を施行した。腹膜の術中迅速病理診断では、乾酪壊死性肉芽腫の周囲に多核巨細胞やラングハンス巨細胞を認めたが悪性所見はみられず手術を終了した。胸腹水、喀痰の抗酸菌塗抹・培養検査から結核菌は検出されなかったが、胸水ADA高値、T-SPOT陽性等から結核性腹膜炎、結核性胸膜炎と診断した。術後第7病日よりHREZで治療を開始した。結核性腹膜炎はまれな肺外結核であり、若干の文献的考察を加えて報告する。

# 一般演題 第2日目 抄録

〈筆頭演者が研修医アワード対象の発表には下線が付いています。〉

## A-21

巨大脾腫を呈し経皮的針生検で乾酪性肉芽腫病変を認めたサルコイドーシスの一例

名古屋市立大学医学部附属西部医療センター  
呼吸器内科

○近藤 雅代、國井 英治、松野真佑美、大脇 壮太、  
原 悠美、井上 芳次、吉原 実鈴、秋田 憲志

症例は40代女性。X年、脾腫を指摘され受診。胸部単純X線で両側肺門リンパ節腫脹を認め、サルコイドーシスが疑われたが、診断確定できず一旦経過観察。X+3年、両上腕に複数の結節性病変が出現。生検で非乾酪性類上皮細胞肉芽腫を認め、サルコイドーシスと診断した。その後も脾腫が増大したために、X+4年に経皮的針生検を実施したところ、乾酪性肉芽腫を認めた。サルコイドーシスとしては非典型ではあるが一連の病変と判断。暫くして汎血球減少が目立つようになったため、プレドニゾロンの投与を開始したところ、脾腫、汎血球減少ともに改善した。一般にサルコイドーシスでは非乾酪性類上皮細胞肉芽腫が特徴的とされ、この点を過去の文献を踏まえて報告する。また、サルコイドーシスは時に脾腫を呈するが、本症例ほどの巨大脾腫は稀と思われ、過去には脾摘により診断された報告も多い。このような症例における、経皮的脾生検の意義について考察する。

## A-22

急性増悪を来した肺サルコイドーシスの一例

春日井市民病院

○武原 陸、西科 雄太、笠原 千夏、小林 大祐、  
野木森健一、岩田 晋、岩木 舞

症例は52歳男性。X-5年4月の検診で胸部異常陰影を指摘され当科を受診。胸部単純CTで、気管支血管束・葉間胸膜周囲や肺野末梢に粒状影を認めた。X-5年7月に気管支鏡検査でサルコイドーシスと病理診断し、その後、経過観察を行ってきた。X年3月に、2週間ほど前から労作時呼吸困難が出現し受診、画像検査を行ったところ、気管支血管束の肥厚・小葉間隔壁肥厚、肺野末梢の粒状影の増悪、両肺すりガラス陰影の出現を認めた。気管支鏡検査を行ったところ、肺胞洗浄ではリンパ球42%と高値で、CD4/CD8比は2.4、TBLBでは類上皮肉芽腫を認めたことから、肺サルコイドーシスの増悪と診断した。プレドニゾロン60mg/日の投薬を開始し、胸部画像所見の改善、労作時呼吸困難の改善を認めた。肺サルコイドーシスにおいて急性増悪を来すことは稀であり、文献による考察を加えて報告を行う。

## A-23

爪白癬のため診断に難渋した黄色爪症候群の1例

<sup>1</sup>国立病院機構長良医療センター 呼吸器内科

<sup>2</sup>岐阜大学医学部附属病院 呼吸器内科

○浅井 琢史<sup>1</sup>、五明 岳展<sup>1</sup>、浅野 幸市<sup>1</sup>、  
大西 涼子<sup>1</sup>、鱸 稔隆<sup>1</sup>、松野 祥彦<sup>1</sup>、  
加藤 達雄<sup>1</sup>、福井 聖周<sup>1,2</sup>

症例：76才男性。主訴：咳嗽、喀痰。既往歴：糖尿病、心筋梗塞、下肢動脈閉塞症。1年前より咳嗽、喀痰、鼻汁が持続し、当院に紹介。胸部CTにて、気管支拡張、粒状影、浸潤影を認めた。また、軽度の下腿浮腫、手指に爪白癬を認めた。慢性気道感染としてエリスロマイシン、去痰剤を投与したが、症状の改善は乏しかった。78才時に左胸水が出現し、胸水穿刺実施し、細菌培養陰性、細胞診陰性、ADA34.8U/L、リンパ球優位の滲出性胸水であった。自然経過で胸水はやや減少していたが、半年後に発熱、咳嗽、喀痰の増加あり、中等量の左胸水貯留、左舌区に肺炎を来して入院。胸腔ドレナージ、抗菌剤投与にて改善した。皮膚科に受診し、爪白癬とともに爪の黄色変化を認めたため、黄色爪症候群と診断した。考察：慢性下気道感染、下腿浮腫を認めていたが、爪白癬により診断に難渋した。胸水の悪化を契機に、皮膚科受診し黄色爪症候群と診断した。

## A-24

肺底動脈大動脈起始症に蔓状動脈瘤を合併していた1例

<sup>1</sup>岐阜市民病院 呼吸器・腫瘍内科

<sup>2</sup>同 呼吸器外科

<sup>3</sup>岐阜大学医学部附属病院 呼吸器外科

○安江 舞羽<sup>1</sup>、岩井 正道<sup>1</sup>、堀場あかね<sup>1</sup>、  
石黒 崇<sup>1</sup>、小牧 千人<sup>1</sup>、吉田 勉<sup>1</sup>、  
小室 裕康<sup>2</sup>、岩田 尚<sup>3</sup>

症例は76歳の男性。主訴は労作時の息切れ。数年前から高血圧などで近医を通院していた。労作時の息切れの訴えがあり、胸部レントゲンを施行したところ左肺に腫瘤陰影を認め紹介となった。胸部CTでは左下葉気管支中枢部を外側に圧迫するように辺縁明瞭な45mmの腫瘤を認め内部に一部石灰化を認めた。縦隔に接しており縦隔内病変を疑い造影CTを追加したところ、大動脈より連続する血管とその末梢の蔓状動脈瘤を認め、肺底動脈大動脈起始症と異常血管の動脈瘤と診断し、外科的切除の適応と考え呼吸器外科へ紹介した。肺底動脈大動脈起始症は肺分画症と異なり肺底区に正常気管支の交通を認める疾患で比較的稀とされ、レントゲンでの腫瘤陰影を契機に発見された貴重な症例と考え報告する。



## A-25

経食道超音波内視鏡下穿刺吸引法により生存中に診断し得た肺動脈血管内膜肉腫の1例

静岡県立総合病院 呼吸器内科

○山本 雄也、杉野 美緒、深澤 詠美、藤田 侑美、鈴木 浩介、増田 考祐、赤堀 大介、櫻井 章吾、三枝 美香、赤松 泰介、山本 輝人、森田 悟、朝田 和博、白井 敏博

症例は72歳男性。左肺動脈血栓塞栓症の疑いで当院を紹介された。造影CTで肺動脈内の陰影には造影効果があり、PET/CTでFDG集積があったため、血栓より腫瘍栓を疑った。右上葉に転移を疑う肺結節が見られたため、経食道超音波内視鏡下穿刺吸引法により同部位から生検を行い、肺動脈血管内膜肉腫と診断した。癌性胸膜炎や対側肺転移があり外科的切除は困難であったため、ドキシソルピシンによる治療を行ったが、治療効果は得られなかった。病勢のコントロールは困難であったため、患者と相談の上でBest Supportive Careの方針とした。徐々に呼吸不全が進行し、診断から約6ヶ月で永眠された。本疾患は予後不良であり、剖検時に診断されることが多い。生存中に組織学的な診断に至った症例の報告は少なく、貴重な症例と考え報告する。

## A-26

両肺びまん性に微細な粒状影を呈し画像上過敏性肺炎との鑑別を要した悪性中皮腫、肺転移の1例

三重県立総合医療センター 呼吸器内科

○三木 寛登、後藤 広樹、児玉 秀治、藤原 篤司、吉田 正道

症例は70歳代、電気工事業に従事する男性。X年2月頃から乾性咳嗽、呼吸困難を自覚し、4月に当科受診された。胸部CTで小葉間隔壁の肥厚とともに、両肺びまん性に微細な粒状影が認められた。過敏性肺炎をはじめ間質性肺疾患を鑑別に精査及び抗原回避を目的として入院となった。入院後の陰影に改善なく、経気管支肺生検が実施され原発不明がんの肺転移の暫定診断となった。原発巣の検索中に腹部に軟部腫瘍、腹水が出現し、腹水セルブロックで悪性中皮腫の診断となったことを糸口に肺組織を再検討、免疫染色し悪性中皮腫の肺転移と診断確定した。悪性中皮腫の胸膜、肺病変において過敏性肺炎様の陰影を呈することは渉猟し得た限り報告例がなく、貴重な1例と考え報告する。

## A-27

家族性地中海熱に悪性胸膜中皮腫を合併した一例

<sup>1</sup>磐田市立総合病院

<sup>2</sup>浜松医科大学 内科学第二講座

○佐藤 大樹<sup>1</sup>、原田 雅教<sup>1</sup>、手嶋 隆裕<sup>1</sup>、大竹 亮輔<sup>1</sup>、中根 千夏<sup>1</sup>、白鳥晃太郎<sup>1</sup>、柴田 立雨<sup>1</sup>、村上有里奈<sup>1</sup>、青島洋一郎<sup>1</sup>、西本 幸司<sup>1</sup>、松島紗代実<sup>1</sup>、佐竹 康臣<sup>1</sup>、妹川 史朗<sup>1</sup>

症例は78歳女性。以前より胸膜炎のため入院を繰り返していたが2年前に家族性地中海熱 (FMF) の診断後は、コルヒチン導入により経過は安定し、近医へ紹介となっていた。半年前より右横隔膜挙上認められ、ステロイド剤導入後も改善はなくCOVID-19感染を機に体動困難が悪化したため入院となった。胸部CTでは右横隔膜上に長径15cmの不均一な造影効果を伴う腫瘤を認め、経皮腫瘍生検の結果上皮型悪性胸膜中皮腫 (MPM) の診断に至った。病期はcT2N0M0 stage IIであったが外科的切除は年齢的に困難と判断され、NIVO + IPIによる治療が開始され治療を継続中である。MPMはアスベスト吸入により発症することが知られているが、本症例ではアスベストの吸入歴はなかった。MPMの発症機序としてアスベストによるインフラマソームの活性化が報告されており、FMFの原因遺伝子であるMEFV遺伝子異常によるインフラマソームの制御不全がMPMの病態に関与している可能性が考えられる。

## A-28

仮性動脈瘤を形成した胸部大動脈壁原発と思われる肉腫の1例

<sup>1</sup>浜松医療センター 呼吸器内科

<sup>2</sup>同 放射線診断科

<sup>3</sup>同 血管外科

○須田 滉生<sup>1</sup>、平岡 佑規<sup>1</sup>、小澤 雄一<sup>1</sup>、岸本 叡<sup>1</sup>、長崎 公彦<sup>1</sup>、鈴木 貴人<sup>1</sup>、松山 亘<sup>1</sup>、所 博和<sup>2</sup>、丹羽 充<sup>1</sup>、橋本 孝司<sup>3</sup>、小笠原 隆<sup>1</sup>、佐藤 潤<sup>1</sup>

症例は68歳男性。X年10月より背部痛が出現。同月の健康診断の胸部X線にて左下肺野腫瘤影を指摘され紹介となった。胸部造影CTでは胸部大動脈を広く覆う長径58mmの腫瘤と多発肺内結節を認め、さらに腫瘤内への大動脈穿破/仮性動脈瘤の形成がみられた。ステントグラフト内挿術先行後にCTガイド下生検を行い、肉腫(細分類不能)と診断に到った。X+1年1月よりドキシソルピシン単剤を開始したが2コースでPD(原発巣増大、多発脊椎転移出現)となり、X+1年3月から二次治療としてパゾパニブを開始した。脊椎転移への姑息的放射線照射及び安静を要したがその後PRが得られ、現在自力歩行にて通院加療中である。画像所見からは大動脈壁原発肉腫を考えている。大動脈穿破/仮性動脈瘤形成を伴う肉腫は極めて稀少であり、診断/治療の経過も価値があると思われ、文献的考察を加えて報告する。

## B-18

デュルバルマブによる免疫関連有害事象として多発脳神経障害を呈した肺腺癌の一例

<sup>1</sup>日本赤十字社愛知医療センター名古屋第一病院  
呼吸器内科

<sup>2</sup>同 脳神経内科

○小川 紗葵<sup>1</sup>、三澤 尚史<sup>2</sup>、吉田 健太<sup>1</sup>、  
安藤 守恭<sup>1</sup>、廣島 正雄<sup>1</sup>、稲垣 雅康<sup>1</sup>、  
田中 麻里<sup>1</sup>、小玉 勇太<sup>1</sup>、伊藤 亮太<sup>1</sup>、  
竹山 佳宏<sup>1</sup>、横山 俊彦<sup>1</sup>

症例は70代男性。右下葉肺腺癌cT2bN3M0 Stage3B  
に対してX-1年6月から根治的の化学放射線療法を行い、  
8月からデュルバルマブによる地固め療法を開始した。  
10月に放射性肺臓炎(Grade2)のためデュルバルマブを  
一時中止し、経口ステロイドで軽快したため翌月に治療  
を再開した。X年2月に両側眼瞼下垂、顔面筋の筋力低下  
が出現した。四肢に明らかな運動感覚障害は認めな  
かった。血液検査で各種自己抗体は陰性、頭部MRIで  
脳内に異常信号を認めなかった。アイスバック試験やテ  
ンシロン試験は陰性、髄液検査では蛋白増多を認め、神  
経伝導検査では右眼輪筋と口輪筋に複合筋活動電位の  
振幅低下がみられた。デュルバルマブによる免疫関連有  
害事象として経口ステロイドで治療を開始したところ、  
症状の軽快が得られたことも併せて本症例は多発脳神経  
障害(Grade3)と考えられた。他の神経関連有害事象  
の病態との鑑別に難渋した症例であり、臨床的に重要と  
考え報告する。

## B-19

当院でニボルマブ併用術前化学療法を行った5例の報告

岐阜大学医学部附属病院 第二内科 呼吸器内科

○塚本 旭宏、福井 聖周、北村 悠、佐々木優佳、  
柳瀬 恒明、遠渡 純輝

【背景】現在、EGFR、ALK変異陰性切除可能なStage  
I B～Ⅲ Aの非小細胞肺癌(AJCC/UICC病期分類第7  
版)患者の術前補助療法として、ニボルマブ併用化学  
療法が選択可能である。当院でもニボルマブ併用術前  
化学療法を5症例に行っており、その臨床経過に関して  
報告する。

【背景】2023年12月から2024年7月時点までに当院で  
ニボルマブ併用術前化学療法を開始した症例5例。年齢  
中央値71歳(61-77)、男/女4/1例、PS0/1/2/3/0/0/0例、  
組織型扁平上皮癌/腺癌3/2例、術前病期Stage II B/Ⅲ  
A1/4例、PD-L1TPS1%未満/1-50%/50%以上2/1/2例、  
ドライバー遺伝子変異陰性/PIK3CA4/1例、レジメン  
CBDCA+PTX/CBDCA+PEM4/1例、化学療法施行  
コース数1/2/3/現在治療中0/1/3/1例。

【結果】現在術前化学療法を終了した4症例では、全  
例手術を行うことが可能であった。

【結語】ニボルマブ併用術前化学療法は、症例によっ  
ては有効な治療選択肢の一つであると考えられる。

## B-20

免疫チェックポイント阻害薬が奏功したROS1陽性肺癌  
の1例

名古屋掖済会病院

○鈴木 稜、島 浩一郎、浅野 俊明、今村 妙子、  
西尾 朋子、田中 太郎、岩間真由子、町井 春花、  
伊藤 利康

症例は76歳男性、X年10月に胸部異常影を主訴に肺癌  
疑いで当院呼吸器内科を受診した。胸部CTで左肺上葉  
に結節影、両側縦隔リンパ節腫脹を認めた。PET-CTで  
は左肺の結節、両側縦隔リンパ節、鎖骨上窩リンパ節に  
集積を認めた。原発性肺腫瘍を疑い精査のため気管支鏡  
検査を行い、肺原発の肺腺癌cT2aN3M1a stage4と診断  
した。遺伝子検査でROS1陽性、PD-L1強陽性であった  
ためX年11月にエヌトレクチニブを開始した。しかしそ  
の後薬剤性肺障害を生じたため中止し、ステロイドで改  
善した。X+1年3月にアテゾリズマブを開始し肺癌は  
著明に縮小した。ROS1陽性肺癌に免疫チェックポイン  
ト阻害薬が奏功する症例は希少であり報告する。

## B-21

Atezolizumab単回投与後22ヶ月を経てirAE腸炎を再発  
した症例の検討

<sup>1</sup>JA愛知厚生連海南病院 呼吸器内科

<sup>2</sup>同 消化器内科

<sup>3</sup>同 病理診断科

○坂入 寧々<sup>1</sup>、林 俊太郎<sup>1</sup>、中井 将仁<sup>1</sup>、  
平野 彩未<sup>1</sup>、栗山満美子<sup>1</sup>、武田 典久<sup>1</sup>、  
中尾 心人<sup>1</sup>、村松 秀樹<sup>1</sup>、橋詰 清孝<sup>2</sup>、  
土森 有紗<sup>3</sup>、露木 琢司<sup>3</sup>

【症例】70代男性

【現病歴】X-2年7月に肺腺癌cTxN0-1M1a, Stage IV  
Aと診断し、同年8月にCBDCA+PTX+Bev+Atezoによる  
化学療法を施行した。初回投与後12日目に重症薬疹、  
14日目に血球貪食症候群を発症し、ステロイドパルス療  
法を行い改善した。Atezoは1コース投与のみで終了と  
なった。またX-2年9月に頻回の下痢を認め、irAE腸  
炎としてプレドニゾロン(PSL)投与を行い改善、PSL  
はX-1年2月に漸減終了となった。肺癌は縮小し増悪  
なく経過していたが、X年6月に頻回の下痢と血便を認  
め入院となった。下部消化管内視鏡検査や腹部CT所見  
などからirAE腸炎再発の診断となり、PSL投与で症状  
の改善を認めた。

【考察】免疫チェックポイント阻害薬は短期間の投与で  
も投与終了後に長期間を経て様々な免疫関連有害事象  
を発症することが知られている。本症例はAtezo単回投  
与後22ヶ月を経てirAE腸炎を再発した稀な症例で、貴重  
な経験と考え報告する。

## B-22

## 非小細胞肺癌に対する Pembrolizumab 単剤療法の PD-L1 発現の閾値についての検討

松阪市民病院呼吸器センター 呼吸器内科

○中西健太郎、伊藤健太郎、井上 れみ、西田 真、江角 征哉、藤浦 悠希、鈴木 勇太、坂口 直、西井 洋一、安井 浩樹、田口 修、畑地 治

【背景】PD-L1は免疫療法のバイオマーカーであるが、組織型別での検証やPFSの予測数値として適切かどうかは検証されていない。

【方法】2017年4月から2024年3月までに当院で Pembrolizumab 単剤療法を施行した患者を対象とし奏効と6ヶ月PFSを評価項目としてSQ、Non-SQでPD-L1の効果予測能を評価した。

【結果】解析対象は71例。奏効率と6か月PFSに対するAUCと閾値は、Sq (N=20) ではAUC 0.77, 70%とAUC 6.45, 閾値65%となり、Non-SQ (N=51) では奏効に対しAUC 0.65, 閾値85%, とAUC0.65と閾値85%となり、組織型別で差がある印象であった。

【結論】組織別やアウトカム別でPD-L1発現に閾値に差が生じる可能性があるため、さらなる検討が望ましいと考えられた。

## B-24

## 免疫チェックポイント阻害剤による無顆粒球症の一例

春日井市民病院

○下平 悠太、西科 雄太、笠原 千夏、小林 大祐、野木森健一、岩田 晋、岩木 舞

症例は79歳男性。X-1年12月、近医で右胸水貯留を指摘され精査目的に当院紹介となった。右上葉に不整結節影を認め、精査の結果、肺扁平上皮癌cT2aN2M1a stage IV Aと診断。PD-L1 90-100%であった。X年1月から1st lineとしてCBDCA + PAC + Pembrolizumabでの治療を開始。4コース施行して病巣は縮小傾向となり、4月14日からPembroizumabでの維持療法を行った。5月6日から咳嗽、倦怠感、食欲低下が出現し、38℃台の発熱も認めため、5月8日ER受診。白血球1900/mm<sup>3</sup> (好中球76/mm<sup>3</sup>)と著明な低下を認め緊急入院となった。骨髄穿刺を施行し顆粒球系細胞の成熟障害を認め、irAEによる無顆粒球症と診断。G-CSFとCFPM、PSLでの治療を開始し病状は改善した。免疫チェックポイント阻害剤による無顆粒球症は稀であり、報告する。

## B-23

## トレメリムマブ・デュルバルマブ併用レジメンでサイトカイン放出症候群を発症した進行非小細胞肺癌の1例

桑名市総合医療センター 呼吸器内科

○磯部 太一、八木 昭彦、大岩 綾香、蛭原 愛子、油田 尚総

症例は59歳、男性。進行非小細胞肺癌の1次治療としてトレメリムマブ、デュルバルマブ、カルボプラチン、ペメトレキセド併用療法を施行した。導入相2コース目Day2に発熱、頭痛、血圧低下、呼吸不全を認め、Grade3のサイトカイン放出症候群(Cytokine release syndrome: CRS)と診断した。発症時のIL-6は高値であった。対処療法の上、発症24時間以内にトシリズマブ計2回投与し、ステロイドパルス療法3日間を施行し、治癒した。近年、免疫チェックポイント阻害薬に関連するCRSが注目を集めているが、多くはニボルマブとイピリムマブを使用したレジメンに伴う報告である。また、CRSの治療としてステロイドとトシリズマブの投与が推奨されているが、各Gradeにおいてどちらを優先して投与するかについての見解は確立していない。今回トレメリムマブ併用レジメンにおいて、トシリズマブ投与後に速やかに治癒したCRSの1例を経験したため、文献的考察を含めて報告する。

## B-25

## FoundationOne CDxによる再検査でEGFR Exon19 Deletion (T751\_I759delinsN)を同定し得た肺腺癌の1例

<sup>1</sup>三重県立総合医療センター 呼吸器内科

<sup>2</sup>町立南伊勢病院 内科

<sup>3</sup>三重大学医学部付属病院 ゲノム診療科

<sup>4</sup>同 呼吸器内科

○児玉 秀治<sup>1</sup>、三木 寛登<sup>1</sup>、後藤 広樹<sup>1</sup>、藤原 篤司<sup>1</sup>、吉田 正道<sup>1</sup>、後藤 大基<sup>2</sup>、藤原 拓海<sup>3,4</sup>、藤本 源<sup>4</sup>、小林 哲<sup>4</sup>

症例は67歳女性。X-5年11月に肺癌疑いで経気管支生検が行われ肺腺癌と診断された。プロファイル検査ではPD-L1 (22C3) TPS: 60%, driver mutationは認められなかった。同年12月に右下葉切除とリンパ節郭清を施行。pT1bN0M0-Stage1A2で術後経過観察となった。X-2年4月に多発骨転移、脳転移が指摘され、Oncomine DxTarget TestでBRAFを含めdriver mutationを再検索したが該当するものは無かった。X-2年5月からCBDCA + PEM + Pembrolizumabで1次治療、X-1年5月からDTXで2次治療、同年11月にPDとなり他院ゲノム診療科に紹介受診された。手術検体を用いFoundation One CDxでの再評価が行われ、EGFR Exon19 Deletion (T751\_I759delinsN)が同定された。エキスパートパネルで検討され、X年1月からOsimertinibによる3次治療に至った。EGFR Exon19 Deletion (T751\_I759delinsN)はExon19 Deletionの中でも0.2%と稀なEGFR遺伝子変異サブタイプであり、文献的考察を加えて報告する。



## B-26

重症免疫関連有害事象により急速な死の転帰を辿った好酸球増多症を伴う肺腺癌の一例

<sup>1</sup>浜松労災病院 呼吸器内科

<sup>2</sup>浜松医科大学 内科学第二講座

○今泉 裕太<sup>1</sup>、山下 遼真<sup>1</sup>、幸田 敬悟<sup>1</sup>、  
豊嶋 幹生<sup>1</sup>、須田 隆文<sup>2</sup>

症例は69歳男性。血痰を主訴に前医を受診し、胸部異常陰影を指摘されて当院へ紹介された。画像検査で左肺門部腫瘍、縦隔肺門リンパ節腫大、左副腎腫大、多発脳腫瘍を認め、気管支鏡検査で肺腺癌 (PD-L1 TPS = 100%、Driver mutation 陰性)、stage IV Bと診断された。また初診時に末梢血好酸球数 4960/ $\mu$ Lと著明に高値であった。アレルギー疾患、血管炎、寄生虫感染症は否定的であり、骨髓穿刺でも血液悪性腫瘍を疑う所見は見られず、肺癌に随伴した好酸球増多症が疑われた。カルボプラチン+ペメトレキセド+パンプロリズマブで治療を開始したところ、1週間でirAE腸炎を発症したためステロイドを開始したが、血球減少、腎機能障害、呼吸不全が急速に進行して治療開始後14日目に死亡した。肺癌に随伴した好酸球増多症は稀であるが、重症な免疫関連有害事象のリスクである可能性があり注意を要する。

## B-27

免疫チェックポイント阻害薬を併用した術前化学療法で病理学的完全奏効を得た肺腺癌の一例

<sup>1</sup>藤田医科大学 医学部 呼吸器内科学

<sup>2</sup>同 呼吸器外科学

<sup>3</sup>同 先端ロボット・内視鏡手術学

○佐藤 孝哉<sup>1</sup>、赤尾 謙<sup>1</sup>、外山 陽子<sup>1</sup>、  
堀口 智也<sup>1</sup>、大矢 由子<sup>1</sup>、後藤 康洋<sup>1</sup>、  
磯谷 澄都<sup>1</sup>、橋本 直純<sup>1</sup>、近藤 征史<sup>1</sup>、  
松田 安史<sup>2</sup>、星川 康<sup>2</sup>、樋田 泰浩<sup>3</sup>、  
今泉 和良<sup>1</sup>

症例は71歳男性。X年2月、咳嗽と左上葉の巨大腫瘍影を指摘、紹介された。気管支鏡下生検でadenocarcinoma、TPS 95%、NGS検査ではドライバー遺伝子異常陰性と診断。PET-CTで左縦隔リンパ節の集積を認めcT4N2M0、Stage III B期の肺腺癌と診断した。術前化学療法の後に手術を実施する方針とし、カルボプラチン、ペメトレキセド、ニボルマブの3剤併用療法を3コース実施した。手術直前のPET-CTでは原発巣、縦隔リンパ節の縮小とFDG集積の明らかな低下を認め術前化学療法による奏効が期待された。同年6月、開胸左肺上葉切除術、下葉部分切除術、リンパ節郭清術を施行した。切除検体では肺組織からもリンパ節からも腫瘍細胞は認めず、病理学的完全奏効が得られていた。免疫チェックポイント阻害剤を加えた術前化学療法の病理学的奏効の判断にPET-CTが有用である可能性が考えられた。

## C-20

### 肝生検が診断に有用であった粟粒結核の一例

藤田医科大学 呼吸器内科学

○木村 祐太郎、渡邊 俊和、堀口 智也、魚津 桜子、  
後藤 康洋、磯谷 澄都、橋本 直純、近藤 征史、  
今泉 和良

症例は29歳男性、インドネシア出身。2週間続く発熱と呼吸困難で当院紹介。低酸素血症および胸部CTでランダム分布の粒状影を認めたため、粟粒結核を疑われ緊急入院となった。初診時から肝機能の上昇を認めたが第1病日よりイソニアジド、リファンピシン、エタンブトールの3剤内服を開始。血液、喀痰、尿検体はいずれも抗酸菌塗抹陰性で、骨髓穿刺では肉芽種様の病変が示唆されたが確定できなかった。画像検査で肝臓に異常は指摘できなかったが第11病日に肝生検を施行し、類上皮細胞肉芽腫を認めたため、粟粒結核と確定診断し、ピラジナミドを加えた4剤併用療法へ移行した。その後、症状および肝機能・画像所見の改善を認め第69病日に自宅退院となった。初診時の喀痰検体で結核菌培養陽性となり薬剤耐性は認めなかった。粟粒結核では肝生検による感度が高いとされており、画像的に異常所見が認められない場合も診断に有用である。

## C-21

### 咯血に対してEWS充填術を施行した結核の一例

名古屋掖済会病院

○田中 太郎、島 浩一郎、浅野 俊明、今村 妙子、  
西尾 朋子、岩間真由子、町井 春花、伊藤 利泰、  
鈴木 隆

症例は19歳男性。出生はインドネシアで半年前に来日し就労していた。突然の大咯血を来し当院へ救急搬送された。来院時ショックバイタルで挿管も考慮されたが、自然止血され緊急入院となった。胸部CTで全肺野に出血すいこみ像を、左S6に結節影を認めた。翌日気管支鏡検査を施行。左主気管支はコアグラで詰まっております除去した後に、左B6にEWSを充填した。気管支洗浄液の抗酸菌塗抹±結核PCR陽性であり肺結核に伴う咯血と診断した。気管支動脈造影検査では塞栓術の適応となる血管が同定できず終了。結核専門病院へ転院されたがEWSが抜けて再度咯血を来したため当院へ転院となった。再度気管支鏡検査を行い、B6aとB6bにEWSを1個ずつ充填した。その後は咯血なく抗結核治療を行っている。結核による咯血死をまとめた既報では、空洞を伴う鶏卵大陰影で、陳旧性硬化病変や無気肺を伴う症例が多かった。本症例は小結節影の若年患者であり稀少な症例と考え報告した。

## C-22

### 関節リウマチ治療中に発症した結核性髄膜炎の1例

朝日大学病院 呼吸器内科

○増田 千鶴、舟口 祝彦、豊吉沙耶香

症例は50歳代男性。関節リウマチに対してプレドニゾロン10mg/日およびメソトレキセートを内服中であった。頭痛、発熱、言動異常を認め当院に救急搬送された。軽度の意識障害と右外転神経麻痺を認めた。髄膜炎の疑いにて髄液検査を行ったところ、髄液抗酸菌塗抹陽性・結核菌核酸同定 (TRC) 陽性であり結核性髄膜炎と診断した。また胸部CTでは両上葉の結節状影、両肺野の小粒状影の散在を認め、喀痰抗酸菌塗抹陰性であったが結核菌TRC陽性より肺結核・粟粒結核と診断した。イソニアジド、リファンピシン、エタンブトール、ピラジナミド内服およびデキサメサゾン静注による治療を行ったところ、解熱し意識障害は改善したが右外転神経麻痺は残存した。結核性髄膜炎は比較的稀であり、肺病変と合わせて早期の診断、治療が重要である。

## C-23

### Mycobacterium kiyosenseによる化膿性脊椎炎を発症した1例

三重大学医学部附属病院 呼吸器内科

○鶴賀 龍樹、都丸 敦史、垂水 啓俊、平井 貴也、  
伊藤 稔之、小久江友里恵、古橋 一樹、齋木 晴子、  
岡野 智仁、藤原 拓海、藤本 源、小林 哲

症例は70歳代の女性で、菌状息肉症に対し光線療法を定期的に施行中であった。定期のCT検査で腰椎に溶骨性変化が出現、判明し、椎体病変に対し外科的生検を施行した。悪性所見は検出されず、乾酪壊死を伴う肉芽像が観察され、抗酸菌による化膿性脊椎炎が疑われた。抗酸菌塗抹検査、Tb・MACのPCR検査は陰性であった。培養で抗酸菌が検出されるもTb、MACのPCR検査と再度陰性であり、質量分析でも同定不能で、他の研究機関に精査を依頼した。結果Mycobacterium kiyosenseと判明し、M. kiyosenseによる化膿性脊椎炎と診断した。リファンピシン、エタンブトール、クラリスロマイシンで加療を開始し、その後経過は良好である。NTM症のうち、骨・関節病変を合併する確率は少なく、比較的稀な病態である。さらに同菌は2023年に初めて新種として報告されている菌種であり、化膿性脊椎炎の報告は未だない。非常に稀な1例と考えられたため、若干の文献的考察を加え報告する。

## C-24

### ニンテダニブによる重篤な薬剤性肺障害の1例

愛知医科大学 呼吸器・アレルギー内科

○加古 瞳、米澤 利幸、神谷 昂希、西崎 詩織、恩田 優香、柴田 絹子、天野 瞳、岡田茉莉花、村尾 大翔、深見 正弥、荻須 智之、片野 拓馬、松原 彩子、田中 博之、伊藤 理

症例74歳、男性。主訴は呼吸困難。糖尿病の併存と過去の重喫煙歴がある。X-4年に当院で特発性肺線維症と診断し、以降経過観察していた。X年2月に呼吸機能低下(%FVC 55.9%, %DL<sub>CO</sub> 48.8%)を認めたため、ニンテダニブ200mg/日を開始した。内服開始36日後に呼吸困難が増強し、胸部CTで両肺すりガラス陰影および縦隔気腫を認め、緊急入院となった。ニンテダニブによる薬剤性肺障害を疑い、同薬剤を中止した。呼吸不全を伴っていたため抗菌薬併用下でステロイドパルス療法(mPSL 0.5g/日)を3日間施行後、mPSL 60mg/日で維持したが、改善しなかった。入院第8病日のCTでは、間質性肺炎と縦隔気腫はともに悪化していた。第10病日より高流量鼻カニューレ酸素療法を開始したものの、病状は更に悪化し、第21病日に死亡した。後日、ニンテダニブによるリンパ球刺激試験が陽性と判明した。本症例はニンテダニブにより重篤な薬剤性肺障害を来したと考えられたため報告する。

## C-25

### 漢方薬による肺胞出血を呈した2症例

静岡済生会総合病院

○土屋 一夫、宮本 凌太、伊藤 泰資、角田 智、明石 拓郎、大山 吉幸、池田 政輝

症例1は70歳代男性。臀部打撲のため7日前から治打撲一方を内服していた。受診日当日朝から呼吸困難、血痰を自覚したため救命センターに受診した。胸部CTで全肺野にすりガラス影を認めた。強い呼吸不全のため侵襲的人工呼吸管理を開始し気管支肺胞洗浄を行なった。血性の洗浄液を回収し肺胞出血と診断し、治打撲一方の休薬とステロイド治療を行い軽快した。症例2は70歳代女性、約6週間前から痔の治療として乙字湯を内服していた。5日前から発熱、2日前から呼吸困難を自覚したため救命センターを受診した。胸部CTで全肺野にすりガラス影を認めた。重度の呼吸不全を認めハイフローセラピーを開始し、気管支肺胞洗浄を行なった。血性の洗浄液を回収し肺胞出血と診断し、乙字湯の休薬とステロイド治療を行い軽快した。漢方による肺胞出血は稀であるが近年報告が増加しており、肺胞出血の原因として考慮する必要がある。

## C-26

### テガフル・ウラシルにより薬剤性肺障害をきたした一例

<sup>1</sup>刈谷豊田総合病院 呼吸器内科

<sup>2</sup>同 呼吸器外科

○藤島 亮太<sup>1</sup>、松井 彰<sup>1</sup>、内田 岬希<sup>1</sup>、鳥居 敦<sup>1</sup>、武田 直也<sup>1</sup>、吉田 憲生<sup>1</sup>、柴田 晃輔<sup>2</sup>、平野 絢子<sup>2</sup>、雪上 晴弘<sup>2</sup>、山田 健<sup>2</sup>

症例は72歳男性。右下葉肺腺癌に対してX年7月3日に開胸右下葉切除術を施行、pStage I A3の診断であり術後補助化学療法として同年8月4日よりテガフル・ウラシルの内服を開始した。投薬2週間後より発熱、咳嗽、血痰を認め、創部・左腰部に掻痒感を伴う皮疹が出現、皮膚病変は薬疹の可能性が疑われ同剤投薬中止となった。中止後も各症状の増悪を認め、投薬中止3日後より呼吸苦症状増悪し、SpO<sub>2</sub>は87%と低値を認めた。胸部CTにて両肺野にすりガラス状網状病変を認め、薬剤性肺炎を疑い同日入院管理、ステロイドパルス療法施行を3日間実施したが治療反応性に乏しく、第10病日に気管内挿管管理となった。第15病日にはエンドキサンパルス療法を併用したが、病状の改善が得られず、第20病日に死亡退院となった。テガフル・ウラシルは薬剤性肺障害の頻度は低い薬剤であるが、今後も肺癌術後補助化学療法に頻用される薬剤であり、若干の文献的報告を踏まえて報告する。

## C-27

### 抗体製剤による薬剤性肺障害の3例

三重大学医学部附属病院 呼吸器内科学

○岡野 智仁、藤本 源、垂見 啓俊、平井 貴也、伊藤 稔之、古橋 一樹、小久江友里恵、鶴賀 龍樹、齋木 晴子、藤原 拓海、都丸 敦史、小林 哲

【諸言】進行期HER2陽性肺非小細胞癌に対して、抗体薬物複合体が保険承認された。この種類の抗癌剤は今までも他臓器腫瘍で使用されてきたが薬剤性肺障害を来すことがあり当院で経験した3例を概観する。

【症例1】60歳台、女性。左尿管癌に対してエンホルツマブ・ベドチン3コース投与後から労作時呼吸困難出現。両側肺野にすりガラス影出現。ステロイド投与で改善。

【症例2】60歳台、女性。右乳癌(HER2陽性)骨転移再発に対してベルツズマブ・トラストズマブ・ドセタキセル療法を開始。CTで両側下葉に浸潤影あり。肺生検で器質性肺炎の診断。被疑薬休薬で自然軽快した。

【症例3】70歳台、男性。進行胃癌(HER2陽性)に対してトラストズマブ デルクステカンを投与中に両側肺に浸潤影出現。被疑薬休薬で自然軽快した。

【結語】抗体製剤による薬剤性肺障害では器質化肺炎像を呈することが多く、被疑薬休薬で制御できる症例が散見された。

## ベプリジルによる薬剤性肺障害と考えられた1例

岐阜県立多治見病院 呼吸器内科

○平野 忠義、板東 知宏、玄 崇永、八木 光昭、  
矢口 大三、佐々木由美子、志津 匡人、市川 元司

症例は79歳男性。X年2月より発作性心房細動に対してベプリジル200mg/日の内服が開始となっていた。X年5月初旬から労作時呼吸困難感を認めた。近医受診し胸部X線写真で両側すりガラス陰影を認めたため当院紹介となった。来院時リザーバーマスク8L投与にてPaO<sub>2</sub> 74.1Torrと著明な低酸素血症を認めた。血液検査ではCRP、KL-6、SP-Dの上昇を認め、胸部CTでは両側広範に広がるすりガラス陰影を認めた。病歴から薬剤性肺障害の可能性も考慮し、ベプリジルを中止し抗菌薬とステロイドパルスにて治療を開始した。入院時に測定したベプリジルの血中濃度は3326.8ng/mLと著明な上昇ありフォローアップを行った。ステロイドへの治療反応性は良好でありすりガラス陰影は改善し、ステロイドは漸減を進めているが再発を認めていない。経過からはベプリジルによる薬剤性肺障害と考えられ、既報を踏まえて報告する。