第 244 回日本呼吸器学会関東地方会

プログラム・抄録集

会　長 西川　正憲（藤沢市民病院）
会　期 2021 年 5 月 29 日（土）
会　場 WEB 開催
参加費 1,000 円
【無料】医学生（大学院生除く）・初期研修医

重要なお知らせ

第 244 回日本呼吸器学会関東地方会は、2021 年 5 月 29 日（土）に秋葉原コンベンションホールにて開催を予定しておりましたが、新型コロナウイルスの感染状況を鑑み、慎重な協議を重ねた結果、現地会場での開催を中止し、オンラインのみで発表を行う「WEB 開催」といたします。当初予定しておりました会場（秋葉原コンベンションホール）へお越しにならないよう、ご注意ください。

生きる喜びを、もっと
Do more, feel better, live longer.

GSKは、より多くの人々に
「生きる喜びを、もっと」を届けることを
存在意義とする科学に根差した
グローバルヘルスケアカンパニーです。

http://jp.gsk.com

グラクソ・スミスクライン株式会社

AstraZeneca



ヒト化抗IL-5受容体αモノクローナル抗体製剤 薬価基準収載

ファセンラ® 皮下注30mg シリンジ

Fasenra® Subcutaneous Injection 30 mg Syringe

ベンラリズマブ（遺伝子組換え）製剤 生物由来製品 劇薬 処方箋医薬品

注意－医師等の処方箋により使用すること

製造販売元［資料請求先］

アストラゼネカ株式会社

大阪市北区大深町3番1号

TEL 0120-189-115

（問い合せフリーダイヤル メディカルインフォメーションセンター）

効能・効果、用法・用量、禁忌を含む使用上の注意等については、添付文書をご参照ください。

®：アストラゼネカグループの登録商標です。

2018年12月作成

TEIJIN

Human Chemistry, Human Solutions

患者さんの

Quality of Lifeの向上が

テイジンの理念です。

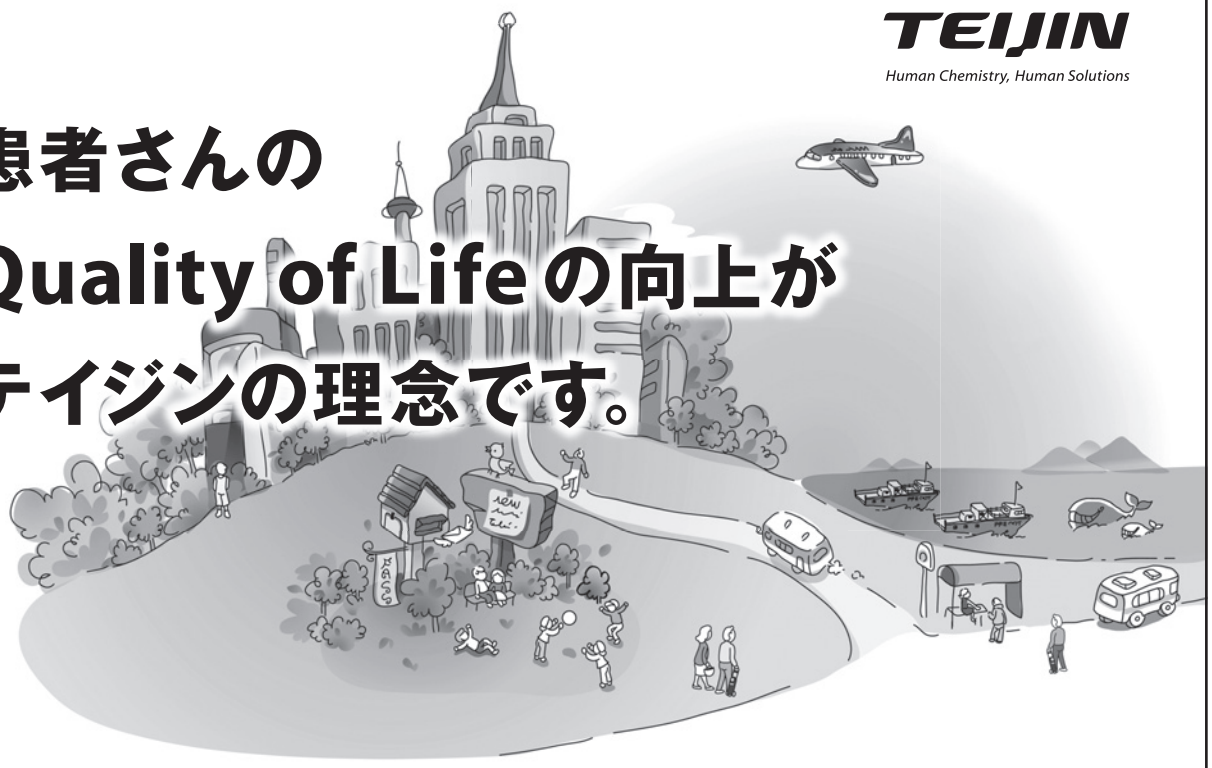

帝人ファーマ株式会社　帝人ヘルスケア株式会社　〒100-8585 東京都千代田区霞が関3丁目2番1号

PAD003-TB-2002

Boehringer Ingelheim

チロシンキナーゼ阻害剤／抗線維化剤

劇薬 処方箋医薬品 注意 - 医師等の処方箋により使用すること

薬価基準収載

オフェブ® カプセル 100mg 150mg

ニンテダニブエタンスルホン酸塩製剤 OFEV® Capsules 100mg・150mg

効能又は効果、用法及び用量、警告・禁忌を含む使用上の注意等につきましては製品添付文書をご参照ください。

製造販売元（文献請求先及び問い合わせ先）

日本ベーリンガーインゲルハイム株式会社

DI センター

〒141-6017 東京都品川区大崎 2 丁目 1 番 1 号

ThinkPark Tower

TEL：0120-189-779

＜受付時間＞9:00～18:00（土・日・祝日・弊社休業日を除く）

2020年5月作成 PC

カーターテクノロジーズ社製

LIC TARAINER

LIC トレーニングを安全に実践できる
呼吸リハビリテーション機器

肺容量リクルートメント機器として肺や胸郭の柔軟性をやさしく維持

いい呼吸といいくらしをささえたい

PulmOne 社製

Mini Box+

世界初の卓上型キャビンレスの完全肺機能検査装置
米国胸部学会および欧州呼吸器学会ガイドラインに完全準拠

肺容量測定 (LVM) をガスを使用せず測定
肺拡散能力 (DLCO) を迅速に測定

星医療酸器グループ

URL http://www.hosi.co.jp

◆参加受付

1. 本会は、オンラインのみで発表を行う「WEB 開催」となります。
   ご参加には本会ホームページ（https://www.jrs.or.jp/modules/kanto/）から事前参加登録が必要です。
   参加登録および参加費のお支払いが完了した方に、WEB 開催サイトのご案内をお送りいたします。
   演題発表を行う方も、必ず参加登録を行ってください。
   ＜参加登録期間＞ 2021 年 4 月 28 日（水）12：00〜5 月 29 日（土）16：30 まで
2. 参加費　1,000 円
   ただし、医学生（大学院生除く）と初期研修医は無料です。
   参加登録完了後に運営事務局（kanto244@coac.co.jp）宛てに証明書の電子データ（JPEG・PDF など）をメール添付にて必ずお送りください。
   領収証は、参加費決済完了メールからダウンロード（保存・印刷）してください。
   参加証明書は、学会ホームページのマイページ（会員専用）にて会期の約 1 週間後からダウンロード（保存・印刷）してください。
3. 参加で取得できる単位
   ・日本呼吸器学会専門医　5 単位
   ・日本呼吸ケア・リハビリテーション学会呼吸ケア指導士　7 単位（筆頭演者　7 単位）
   ・ICD 制度協議会　5 単位、筆頭演者　2 単位
   ・3 学会合同呼吸療法認定士　20 単位
4. 参加にあたっての注意事項
   ・抄録ならびに WEB 視聴で掲載されるスライド、画像、動画等に関して、ビデオ撮影・録音・写真撮影（スクリーンショットを含む）は禁止いたします。
   ・参加登録後の取り消しは、お受けいたしかねます。お支払いいただいた参加登録費は理由の如何に関わらず返金いたしません。また、二重登録にご注意ください。

◆座長、演者の先生方へ

1. 定刻になりましたらセッションを開始してください。
2. 演者の紹介は所属と氏名のみとし、演題名は省略してください。
3. 発表 5 分、質問 2 分です。時間厳守でお願いいたします。

＜利益相反（COI）申告のお願い＞
本学会では、医学研究に関する発表演題での公明性を確保するため、筆頭演者および共同演者は COI（利益相反）申告書の提出が義務付けられます。COI 申告書の提出がない場合は受付できません。
申告方法は、1）演題登録画面での利益相反事項の入力、2）発表データでの利益相反事項の開示となります。

＜PC 発表についてのご案内＞
発表は Zoom を使用して行います。マニュアルと手順を運営事務局よりご案内しますので、内容を必ず確認のうえ、当日ご発表ください。なお、前日（5 月 28 日）に接続テストを行いますので、可能な限り参加されることを推奨します。
また、発表スライドの 1 枚目に COI 状態を記載した画面を掲示してください（必須）。
当日は座長、演者の先生方はセッション開始 60 分前に指定された URL へ接続して、待機してください。

◆表彰

医学生・初期研修医セッションの演題を対象に、優秀者を表彰いたします。
優秀者は後日、日本呼吸器学会ホームページにて発表いたします。
賞状、記念品は後日郵送いたします。

◆その他注意事項

演者（共同演者を含む）は会員に限ります。ただし、初期研修医および医学生についてはこの限りではありません。

◆発表演題等に関する個人情報の取り扱いについて

講演内容あるいはスライド等において、患者個人情報に抵触する可能性のある内容は、患者あるいはその代理人からインフォームド・コンセントを得た上で、患者個人情報が特定されないよう十分留意して発表してください。不必要な年月日の記載は避ける、年齢表記は40歳代などとする、など十分にご配慮ください。個人情報が特定される発表は禁止します。

◆抄録集の会員への事前発送について

呼吸器学会単独開催の地方会抄録について、2021年度開催地方会より原則事前発送を控えさせていただく事となりました。恐れ入りますが、関東支部ホームページ（https://www.jrs.or.jp/modules/kanto/index.php?content_id=1）よりPDFデータにてご取得をお願い申し上げます。

◆当日の問い合わせ

会期当日は問い合わせ窓口を設置いたします。
連絡先は参加登録および参加費のお支払い完了後にご案内するWEB開催サイトへ掲載いたします。

第 244 回日本呼吸器学会関東地方会　日程表

	A 会場	B 会場
	開会式 9:25～9:30	
10:00	9:30～10:12 **セッションⅠ** 1～6 座長：金澤　　潤	9:30～10:12 **セッションⅤ** 24～29 座長：小林　信明
	10:17～10:59 **セッションⅡ** 7～12 座長：佐々木信一	10:17～10:59 **セッションⅥ** 30～35 座長：草野　暢子
11:00	11:04～11:46 **セッションⅢ** 13～18 座長：金子　教宏	11:04～11:46 **セッションⅦ** 36～41 座長：古屋　直樹
12:00	11:55～12:55 **ランチョンセミナーⅠ** 喘息COPDオーバラップ（ACO）をめぐって 演者：横山　彰仁 座長：金子　　猛 共催：アストラゼネカ株式会社	11:55～12:55 **ランチョンセミナーⅡ** 進行性線維化を伴う間質性肺疾患　診断と治療の今後の展望 演者：小倉　髙志 座長：駒瀬　裕子 共催：日本ベーリンガーインゲルハイム株式会社
13:00	13:00～13:49 **医学生・初期研修医セッションⅠ** 研1～研7 座長：牛木　淳人	13:00～13:49 **医学生・初期研修医セッションⅢ** 研14～研20 座長：田中　明彦
14:00	13:54～14:36 **医学生・初期研修医セッションⅡ** 研8～研13 座長：小熊　　剛	13:54～14:36 **医学生・初期研修医セッションⅣ** 研21～研26 座長：宮崎　泰成
15:00	14:45～15:45 **教育セミナーⅠ** 最新の肺癌診断から治療までを整理する 演者：善家　義貴 座長：西川　正憲 共催：中外製薬株式会社	14:45～15:45 **教育セミナーⅡ** 重症喘息の表現型と分子標的治療の動向 演者：長瀬　洋之 座長：浅野浩一郎 共催：グラクソ・スミスクライン株式会社
16:00	**若手向け教育セッション** 15:50～16:20 明日役立つ呼吸器感染症診療のTIPS～抗菌薬を選ぶために～ 演者：渡邊　弘樹 座長：西川　正憲	15:50～16:25 **セッションⅧ** 42～46 座長：原　　悠
	16:25～17:00 **セッションⅣ** 19～23 座長：山本　昌樹	16:30～16:58 **セッションⅨ** 47～50 座長：小泉　晴美
17:00	閉会式 17:00～17:05	

A 会場

セッションⅠ　9：30〜10：12

座長　金澤　潤（国立病院機構茨城東病院呼吸器内科）

1.　肺動脈および脳静脈洞血栓症塞栓症を合併した肺結核の一例

済生会川口総合病院呼吸器内科[1]、済生会川口総合病院循環器内科[2]、済生会川口総合病院脳神経外科[3]

○秋元貴至（あきもと たかし）[1]、西野宏一[1]、荒井雄太[1]、舛井嘉大[1]、三森友靖[1]、小池建吾[1]、
寺嶋　豊[2]、光岡英之[3]、関谷充晃[1]

生来健康な 22 歳女性。頭痛、嘔吐を主訴に当院を受診した。頭部 CT、MRI で上矢状静脈洞、右横静脈洞、右 S 状静脈洞の血栓を、胸部 CT で両側肺動脈血栓、縦隔リンパ節腫大、左上葉空洞性病変を認めた。IGRA 陽性、画像所見から肺結核を疑い抗結核薬を開始した。その後、喀痰・胃液培養で結核菌を確認し、肺結核と確定診断した。肺動脈および脳静脈洞血栓症を合併した肺結核症は稀であり、文献的考察とともに報告する。

2.　両側胸水を呈した結核性胸膜炎の二例

聖マリアンナ医科大学横浜市西部病院呼吸器内科[1]、聖マリアンナ医科大学病院呼吸器内科[2]

○上野純子（うえの じゅんこ）[1]、大山バク[1]、駒瀬裕子[1]、粒来崇博[1]、檜田直也[1]、峯下昌道[2]

結核性胸膜炎はしばしば遭遇する疾患であるが、両側胸水は 1.8-4.6％と比較的まれである。両側胸水は結核のほか背景因子の影響を受ける。当院で両側胸水を呈した結核性胸膜炎を二例経験したので報告する。症例 1：88 歳男性、脳梗塞の既往あり。両側胸水で受診、右胸水から結核菌を検出した。症例 2：84 歳男性、膜性腎症の既往あり、両側胸水で受診、胸腔鏡で肉芽腫を検出し結核と診断した。症例 1、2 とも両側胸水の ADA が高値であった。

3.　最近の結核自験例の検討―外国生まれ結核の影響

国立病院機構茨城東病院胸部疾患・療育医療センター内科診療部呼吸器内科[1]、
国立病院機構茨城東病院胸部疾患・療育医療センター臨床研究部[2]

○北岡有香（きたおか　ゆか）[1]、大島央之[1]、金澤　潤[1]、小澤　優[1]、金子佳右[1]、蔵本健矢[1]、
野中　水[1]、平野　瞳[1]、荒井直樹[1]、兵頭健太郎[1]、三浦由記子[1]、大石修司[1]、
林原賢治[1]、薄井真悟[2]、齋藤武文[1]

日本における外国生まれの結核新規患者数は増加している。2014 年 4 月から 2019 年 3 月までに当院で診断した外国生まれ結核患者 23 名を対象とし、患者背景、疾患の特徴などについて後方視的に検討した。若年者、結核高蔓延国出身が多く、14 名が入国 2 年以内に診断され、初感染型は 1 名、10 名が肺に空洞を有し、8 名に薬剤耐性を認めた。外国生まれ結核患者は若年者、薬剤耐性の割合が高く、早期発見早期介入が重要である。

4. VNTR 分析により証明しえた、当院検査室にて発生した結核菌のクロスコンタミネーション

国立病院機構渋川医療センター呼吸器内科[1]、国立病院機構渋川医療センター血液内科[2]、
結核予防会結核研究所抗酸菌部情報科[3]

○村田圭祐[1]、渡邉　覚[1]、伊藤優志[1]、原田　航[1]、大崎　隆[1]、桑子智人[1]、
吉井明弘[1]、斉藤明生[2]、森重雄太[3]、村瀬良朗[3]

X 年 11 月、当院検査室にて塗抹強陽性検体の処理後に他検体が汚染される結核菌のクロスコンタミネーションが発生した。結果的に 3 名の非結核患者検体より結核菌が培養陽性となった。しかし臨床経過および検査所見が肺結核に合致しないこと、検体処理日時が不自然に集中していたことから偽陽性の可能性を疑った。結核菌の反復配列多型（VNTR）分析にて強陽性 1 検体と偽陽性 3 検体の遺伝子相同性が確認され、検体汚染の存在を証明しえた。

5. ステロイドと抗結核薬の併用が奏功した Hot tub lung 様の非結核性抗酸菌症の一例

茅ヶ崎市立病院呼吸器内科[1]、横浜市立大学大学院医学研究科呼吸器病学[2]

○水谷知美[1]、田代　研[1]、金子太一[1]、徳永貴子[1]、金子　舞[1]、池田秀平[1]、
塚原利典[1]、福田　勉[1]、金子　猛[2]

42 歳男性。微熱、呼吸困難が出現。胸部 CT で両肺にびまん性のすりガラス陰影を認め過敏性肺炎を疑った。環境隔離、ステロイドパルス療法後漸減していたが、3 か月後に増悪を認めた。気管支鏡検査を行い、気管支洗浄液の抗酸菌培養から *Mycobacterium kansasii* が検出。INH、RFP、EB の治療導入後陰影の改善傾向を認めた。ステロイドと抗結核薬の併用が有だった Hot tub lung 様の非結核性抗酸菌症の症例であり文献的考察を含め報告する。

6. 多発する溶骨性病変を認めた抗インターフェロン-γ 抗体陽性の播種性 MAC 症の 1 例

さいたま赤十字病院

○太田啓貴、山田　祥、秋澤孝虎、木田　言、塚原雄太、桐谷亜友、
中村友彦、西沢知剛、大場智広、川辺梨恵、山川英晃、佐藤新太郎、
赤坂圭一、天野雅子、松島秀和

症例は 74 歳、男性。多発リンパ節腫脹で発症、発熱・全身痛を認め前医へ入院。肺病変に加え脊椎と骨盤に多発溶骨性病変を認め、血液・骨髄穿刺培養より *M. intracellulare* が培養され、播種性 MAC 症と診断。RFP+EB+CAM で治療開始後も骨溶解が進行し当院紹介。抗インターフェロン-γ 抗体陽性であり、治療強化として AMK を追加したところ炎症反応・画像所見とも改善した。溶骨性病変の治療に難渋した症例として文献的考察を交え報告する。

セッションⅡ　10：17〜10：59

座長　佐々木信一（順天堂大学医学部付属浦安病院呼吸器内科）

7.　診断に難渋した腎移植後 COVID-19 肺炎の一例

日本大学医学部内科学系呼吸器内科学分野

○中山龍太（なかやまりゅうた）、藤原大士、黒澤雄介、福田麻佐美、山田志保、西澤　司、
林健太郎、神津　悠、淺井康夫、中川喜子、清水哲男、權　寧博

【症例】37 歳、男性。【現病歴】腎移植後の方。COVID-19 肺炎が疑われ入院したが PCR 検査は陰性、抗体検査は IgM 陰性、IgG 陽性であり、COVID-19 感染後の器質化肺炎と考えた。第 9 病日にステロイドパルス療法を行い改善したが、第 27 病日に発熱を認め、PCR 検査陽性となり COVID-19 感染症の診断となった。ファビピラビルを投与し改善を認めた。【考察】免疫抑制剤が COVID-19 感染を遷延化し、その後再活性化したと考える。文献的考察を行い報告する。

8.　生体腎移植後の易感染性宿主に発症した COVID-19 の 3 例

横浜市立大学附属市民総合医療センター[1]、横浜市立大学附属病院[2]

○村岡達哉（むらおか たつや）[1]、宮坂篤史[1]、金岡宏美[1]、田村祐規[1]、金子彩美[1]、井澤亜美[1]、
牛尾良太[1]、平馬暢之[1]、寺西周平[1]、間邊早紀[1]、山本昌樹[1]、工藤　誠[1]、
金子　猛[2]

症例は 28 歳女性、31 歳女性、63 歳女性。それぞれ生体腎移植から、12 年、7 年、8 ヵ月後に COVID-19 を発症した。いずれの症例も軽症〜中等症で、支持療法および薬物療法で治癒が得られた。経過中 2 例で腎機能悪化を認め、うち 1 例では血液透析療法導入に至った。本邦での臓器移植後 COVID-19 症例登録では、生体腎移植後症例は 100 例に満たないが、同時期に 3 例を経験したため考察を交えて報告する。

9.　当院での COVID-19 症例における、High flow nasal cannula（HFNC）での治療経験についての検討

草加市立病院呼吸器科

○久保田夏史（くぼた　なつし）、鴨志田達彦、望月晶史、藤井真弓、塚田義一

【背景】COVID-19 における HFNC の使用については感染拡大の観点から積極的には使用されておらず、その使用経験についての報告も少ない。【方法】当院で HFNC を使用した 9 例について、患者背景、転帰を検討した。【結果】9 症例中 3 例が HFNC 離脱後に酸素化著明に改善し酸素投与を終了できた。1 例は在宅酸素療法導入となった。2 例は重症病院へ転送となり、2 例は DNAR にて酸素化悪化し死亡した。当院での治療経験について報告する。

10. Covid-19 肺炎に罹患した血清 Aspergillus 抗原陽性のアスベスト関連胸膜疾患の 1 例

上尾中央総合病院呼吸器・アレルギーセンター[1]、上尾中央総合病院呼吸器内科[2]

すずき なおひと
○鈴木直仁[1]、宇塚千紗[2]、中嶋治彦[2]、小牧千人[2]

肺 Aspergillosis は Covid-19 感染の重篤な合併症（CAPA）として報告されている。本症例は 84 歳男性。胸膜プラークを認め、右肺尖部に空洞影があり、血清 Aspergillus 抗原陽性で経過観察中であった。今回、家族内感染による Covid-19 肺炎で入院。Dexamethasone、Favipiravir 内服で軽快退院した。Aspergillus の活動性上昇を示唆する所見は見られなかった。Covid-19 感染自体は直接的な Aspergillus 活性化要因とはならないと考えられる。

11. 免疫抑制下で長期間 SARS-CoV-2 PCR 持続陽性となり、レムデシビル投与にて陰性化を得た COVID-19 の 1 例

国立国際医療研究センター病院呼吸器内科

もりした ももこ
○森下桃子、鈴木　学、川尻寿季、堀川有理子、杉浦有理子、森田智枝、
塚田晃成、草場勇作、勝野貴史、辻本佳恵、石田あかね、橋本理生、
石井　聡、高崎　仁、仲　　剛、飯倉元保、泉　信有、竹田雄一郎、
放生雅章、杉山温人

症例は 51 歳男性。濾胞性リンパ腫に対してリツキサン投与中に COVID-19 を発症。デキサメタゾンにて一度軽快するも、酸素需要増大・発熱を認めた。器質化肺炎合併と考え、PSL の投与を開始。症状改善後に PSL を減量し帰宅すると症状が増悪するというエピソードを繰り返し、その間 PCR 検査は 3 か月間持続陽性であったため、当院転院。中和抗体が陰性であったため、レムデシビルを投与し、その後 PCR 陰性化を確認できた症例であった。

12. リハビリテーション目的に下り搬送となった COVID19 肺炎の 2 症例

神奈川リハビリテーション病院

ひかわ　しおり
○樋川志織

COVID19 肺炎の 2 症例は、ステロイド治療後に呼吸不全の改善を認め、肺炎後廃用症候群に対するリハビリテーション目的に当院へ転院となった。転院時の胸部 CT 検査では広範囲に間質性肺炎を認め呼吸不全を呈し、酸素吸入とステロイド治療を再開しその後も治療の継続を要した。患者背景及び入院後の併発症、後遺症について考察する。

セッションⅢ　11：04〜11：46

座長　金子教宏（亀田総合病院）

13. 気管支鏡下肺生検にて診断した肺クリプトコッカス症の1例

独立行政法人国立病院機構東京病院

○新井理乃（あらい　りの）、島田昌裕、渡邊梓月香、鈴木純子、佐々木結花、守尾嘉晃、
田村厚久、松井弘稔、木谷匡志、當間重人

51歳男性。生来健康。1か月前から咳嗽、3週前から発熱を認めた。2週前に肺炎の診断にて抗生剤投与を受けるも改善なく当院紹介。CT画像から特発性器質化肺炎を第一に考え気管支鏡下肺生検にて組織検体採取後にステロイドを開始した。しかし病理所見で肉芽腫様の組織球集簇・酵母様真菌が確認され肺クリプトコッカス症と診断した。肺クリプトコッカス症は多彩な画像所見を呈することがあり文献的考察を含めて報告する。

14. Arthrographis sp.による肺真菌症の一例

相澤病院呼吸器内科

○高田宗武（たかた むねたけ）、中西正教

60歳代女性。喫煙歴なし。自宅に観葉植物あり。X-1年に胸部CTで右B8の粘液栓様の陰影を指摘。無症状のため、経過観察していたが陰影が増悪し、当科に紹介。気管支鏡では粘液を認め、同部の洗浄液よりArthrographis sp.が検出された。検索しても症例が数例しかなく、治療方法が不明であった。無症状であったため経過観察していたが、X+1年経過し、緩徐に陰影が増悪している。貴重な症例であり、既報をまとめ、報告したい。

15. びまん性汎細気管支炎にNocardia beijingensisが潜在していた一例

昭和大学医学部内科学講座呼吸器・アレルギー内科学分野[1]、千葉大学真菌医学研究センター[2]

○佐藤陽子（さとう　ようこ）[1]、内田嘉隆[1]、平井邦朗[1]、後藤唯子[1]、矢口貴志[2]、鈴木慎太郎[1]、
田中明彦[1]、相良博典[1]

70歳代女性。発熱と呼吸困難を主訴に来院した。各種検査によりびまん性汎細気管支炎（DPB）と診断しエリスロマイシン少量長期療法を開始した。気管支肺胞洗浄液からNocardia beijingensisが検出され、ST合剤単剤を開始した。薬剤による有害事象に治療経過は難渋しているが呼吸状態の改善を認めた。DPBにNocardia beijingensisが合併した報告は過去になく貴重な一例と考える。

16. 気管支拡張症による感染を契機に発覚した遅発型複合免疫不全症の1例

東京北医療センター総合診療科[1]、東京北医療センター呼吸器内科[2]、
東京医科歯科大学医学部付属病院小児科[3]、東京医科歯科大学医学部付属病院呼吸器内科[4]

○関根崚太（せきね りょうた）[1]、神宮希代子[2]、東　直子[2]、家城隆次[2]、今井耕輔[3]、田坂有理[4]

［症例］42歳女性［主訴］湿性咳嗽［現病歴］小児期より肺炎を繰り返しており14歳で気管支拡張症と診断。繰り返す呼吸器感染のため年に数回抗生剤治療を受けていた。2019年6月採血でIgG 262mg/dL、IgA 16mg/dL、IgM 13mg/dLとγグロブリン低値を認め、精査により遅発型複合免疫不全症と診断した。ムコフィリンを用い気管支鏡で吸痰、免疫グロブリン補充療法を行った。画像上は中枢性及び末梢性の気管支拡張を認め、下葉優位の所見だった。

17. ライノウイルスによるびまん性急性感染性細気管支炎（DAIB）の1例

埼玉県立循環器・呼吸器病センター呼吸器内科

なかじま ひろみ
○中島裕美、西田　隆、石黒　卓、松井勇磨、柴田　駿、高野賢治、
磯野泰輔、細田千晶、河手絵理子、小林洋一、高久洋太郎、鍵山奈保、
倉島一喜、柳沢　勉、高柳　昇

47歳女性。11月に咳嗽・鼻汁、その後息切れ・喀痰・喘鳴・38℃の発熱が出現、ステロイドとCTRX・CAMが投与されるも症状は増悪。2週後にCTでびまん性小葉中心性粒状影を認め、当センターを紹介受診。BALFを用いたmultiplex PCRからライノウイルスが検出され、ライノウイルスによるDAIBと診断。経過観察のみで自然軽快した。原因ウイルスが特定できた成人発症のDAIBの報告は少なく報告する。

18. 肝膿瘍、脳出血を合併しECMOを用いて救命し得た高病原性*Klebsiella pneumoniae*肺炎の1例

藤沢市民病院[1]、愛知医科大学病院感染症科[2]、愛知医科大学病院感染制御部[3]、
横浜市立大学大学院医学研究科呼吸器病学[4]

わたなべ ひろき
○渡邊弘樹[1]、上田　傑[1]、若林　綾[1]、増田　誠[1]、草野暢子[1]、西川正憲[1]、
三鴨廣繁[2,3]、金子　猛[4]

生来健康な53歳男性。4日前から発熱、1日前から血痰、呼吸困難あり、重症肺炎の診断で当院に搬入された。同日人工呼吸管理を要した。入院時の血液、喀痰、尿培養より過粘稠性*K. pneumoniae*が検出され、第4病日にECMOを導入した。第7病日に肝膿瘍穿破、第15病日に脳出血を認めた。病原因子解析では莢膜型K1、*magA*、*rmpA*保有が判明した。同菌は健常者に重篤な全身感染症を引き起こし得るため、適切なマネジメントが肝要である。

ランチョンセミナーⅠ　11：55～12：55

座長　金子　猛（横浜市立大学大学院医学研究科呼吸器病学）

「喘息COPDオーバラップ（ACO）をめぐって」

演者：横山彰仁（高知大学医学部呼吸器・アレルギー内科学）

1994年にGINAとGOLDから唐突に“Asthma-COPD overlap syndrome:ACOS”のドキュメントが出され、のちにはsyndromeではないということで“ACO”という名称に変更された。ところが、まさにマッチポンプ的に2020年のドキュメントでは、もはや“ACO”という名称は使わないとし、喘息とCOPDは、共通の特性や臨床的特徴を共有するものの、異なる疾患であることが強調されている。

リモデリングが進んだ気管支喘息では、気道可逆性が失われて、進行性の肺機能低下をきたすCOPD類似の病態を呈することがある。一方、COPDにおいても、ある程度の可逆性があり、また好酸球性気道炎症を呈するものもあり、喘息と区別が難しい例もある。これらをACOとするか、それぞれの病名の範囲とするか、どちらも正しいわけであるが、種々議論されているわけである。また一方で、慢性気道疾患に対して、特にT2/非T2二元論から、バイオマーカーを用いたphenotype、endotype、treatable trait等の抽出とこれらに応じた治療を行うことも推奨されている。

本邦では、ACOの診療の手引きが編集され、学問的にも臨床の場においても有用な概念であることから、広く用いられているのが現状である。本講演では、ACOとその周辺について再考し、現在の考え方を整理しておきたい。

共催：アストラゼネカ株式会社

医学生・初期研修医セッションⅠ　13：00〜13：49

座長　牛木淳人（信州大学医学部内科学第一教室）

研 1.　IFNγレセプター1部分欠損症による播種性非結核性抗酸菌（DNTM）症の一例

東京医科歯科大学医学部附属病院呼吸器内科

○山本晴二郎（やまもと はるじろう）、登坂瑞穂、立石知也、田坂有理、飯島裕基、榊原里江、本多隆行、三ツ村隆弘、柴田　翔、白井　剛、石塚聖洋、岡本　師、玉岡明洋、宮崎泰成

44歳女性。検診で指摘された頸部リンパ節腫脹の精査CTで無症候性の全身リンパ節腫大を指摘。頸部リンパ節生検で乾酪性肉芽腫を認め、*M. avium*PCR陽性、DNTM症と診断。乳児期のBCG骨髄炎の既往、HIV陰性から原発性免疫不全症が疑われ当院受診、*IFNGR1*遺伝子のフレームシフト変異をみとめ、フローサイトメトリーにてIFNγレセプター1部分欠損症と診断した。DNTM症を端緒に成人後に免疫不全症が判明した貴重な症例と考え報告する。

研 2.　Rothia aeriaによる呼吸器感染症の一例

順天堂大学医学部附属練馬病院

○田所千智（たどころ ちさと）、八戸敏史、巾麻奈実、西沖俊彦、本村宏明、安部寿美子、竹重智仁、小山　良、木戸健治

66歳女性。難治性非結核性抗酸菌症に対して長期間の化学療法を行ってきた。発熱、咳嗽、倦怠感にて慢性気管支炎の増悪疑いで入院。メロペネム7日間投与により改善し、一度退院になるも、2週間後に症状再燃にて再入院となった。喀痰検査よりRothia aeriaを検出。原因菌と考え、ミノマイシンによる治療を開始したところ、症状再燃なく外来管理可能になった。Rothia aeriaによる呼吸器感染発症は稀であり文献的考察を加えて報告する。

研 3.　抗IL-6受容体抗体投与中にPasteurella multocidaによる膿胸をきたした一例

横浜市立大学大学院医学研究科呼吸器病学

○西尾祐紀（にしお ゆうき）、長澤　遼、原　　悠、田上陽一、中島健太郎、堂下皓世、橋本　恒、渡邉恵介、田中克志、福田信彦、染川弘平、片倉誠吾、増本菜美、陳　　昊、久保創介、松本大海、神巻千総、堀田信之、小林信明、金子　猛

59歳女性。関節リウマチに対してトシリズマブ、メトトレキサートなどを使用中に膿胸を発症し、胸水培養よりPasteurella multocidaが検出された。胸腔ドレナージ、抗菌薬投与後に膿胸腔掻把術で加療を行った。症例は猫を飼育しており、環境要因に免疫抑制薬を複数使用していたことによる感染症罹患リスクが加わり発症に至ったものと考えられ、文献的考察を交えて報告する。

研 4.　*Aspergillus udagawae* 感染による腹腔内膿瘍破裂から致死的な経過をたどった一例

筑波大学附属病院呼吸器内科[1]、筑波大学附属病院病理診断科[2]、筑波大学附属病院消化器外科[3]、
守谷総合第一病院呼吸器内科[4]、千葉大学真菌医学研究センター[5]

ぬまもとまさなり
○沼本将成[1]、酒井千緒[1]、際本拓未[1]、山岸哲也[1]、中泉太佑[1]、蔵本健矢[1]、
塩澤利博[1]、松山政史[1]、中澤健介[1]、小川良子[1]、増子裕典[1]、松野洋輔[1]、
森島祐子[1]、坂本　透[1]、川松夏実[2]、大原佑介[3]、鶴重千加子[4]、亀井克彦[5]、
檜澤伸之[1]

56 歳男性。健診契機に増大傾向の左肺下葉腫瘤影を認めた。生検検体での真菌感染所見とアスペルギルス沈降抗体陽性から、慢性進行性肺アスペルギルス症と診断。β-tubulin 遺伝子解析で *Aspergillus udagawae* が同定された。治療抵抗性で、腹腔内膿瘍破裂による急性汎発性腹膜炎から死亡に至った。*A. udagawae* 感染とそれによる腹膜炎は極めて稀であり報告する。

研 5.　原発性肺癌と鑑別を要しクライオバイオプシーで診断がついた播種性ノカルジアの一例

聖マリアンナ医科大学病院呼吸器内科

ひぐち りょうたろう
○樋口遼太郎、木下康平、鶴岡　一、木田博隆

77 歳男性。肺サルコイドーシスを有し経過観察となっていたが、進行性の脱力を認め筋サルコイドーシスと診断された。治療中に多発結節影を認めクライオバイオプシーで肺ノカルジア症の診断となった。症状が残存しており施行した頭部 MRI で頭部膿瘍を認め、播種性ノカルジアの最終診断となった。ST 合剤と AMK の投与で病変の縮小を認めた。クライオバイオプシーで診断されたノカルジア症の報告例は少なく考察を加えてこれを報告する。

研 6.　未分画ヘパリン投与中に両側腸腰筋血腫を発症した重症新型コロナウイルス感染症肺炎の1例

日本赤十字社医療センター呼吸器内科[1]、日本赤十字社医療センター救急科[2]、
日本赤十字社医療センター放射線血管内治療科[3]

きたむらとしゆき
○北村年由[1]、粟野暢康[1]、猪俣　稔[1]、久世眞之[1]、刀祢麻里[1]、高田康平[1]、
藤本一志[1]、武藤　豊[1]、山下颯太[2]、牧　賢郎[2]、鷺坂彰吾[2]、林　宗博[2]、
内山史也[3]、原田明典[3]、西村潤一[3]、出雲雄大[1]

2 型糖尿病加療中に新型コロナウイルス感染症肺炎を発症した 48 歳男性。レムデシビル、デキサメタゾン、トシリズマブの 3 剤併用治療を受けたが奏功せず、入院 3 日目から人工呼吸器管理、15 日目に気管切開術を施行された。血清 D-dimer が上昇していたため、入院初日から未分画ヘパリンを持続静注された。抗凝固レベルは至適範囲内であったが、入院 27 日目に腹痛を契機に両側腸腰筋血腫を指摘され、動脈塞栓術を受けた。

研 7.　鼻咽頭ぬぐい液 SARS-CoV2 PCR 法陰性、喀痰 PCR 法陽性であった COVID-19 の 1 例

長野赤十字病院初期臨床研修医[1]、長野赤十字病院呼吸器内科[2]、
長野松代総合病院呼吸器・感染症内科[3]

とどろき　ゆうき
○轟　有希[1]、正村寿山[2]、依田はるか[2]、小澤亮太[2]、廣田周子[2]、山本　学[2]、
増渕　雄[2]、倉石　博[2]、小山　茂[2]、宮原隆成[3]

症例は 77 歳、男性。X-3 日から出現した咳嗽、下痢を主訴に X 日当院を受診した。鼻咽頭ぬぐい液での SARS-CoV2 LAMP 法は陰性で胸部 CT ではびまん性外側優位のすりガラス影があり、COVID-19 疑似症として入院した。PCR 法を含め連日検査を施行したが陰性で、X+4 日に喀痰で PCR 法陽性が判明し COVID-19 と診断した。喀痰 PCR 検査が診断に有用であった。文献的考察を加えて報告する。

医学生・初期研修医セッションⅡ　13：54〜14：36

座長　小熊　剛（東海大学医学部内科学系呼吸器内科学）

研 8.　COVID-19 を契機とした IPF 急性増悪の一例〜血清ヘムオキシゲナーゼ（HO）-1 の経時的変動を踏まえて〜

横浜市立大学大学院医学研究科呼吸器病学

○大島結女（おおしま　ゆめ）、原　　悠、長澤　遼、田上陽一、青木絢子、加濃大貴、
染川弘平、福田信彦、井澤亜美、金子彩美、堂下皓世、橋本　恒、
関　健一、田中克志、中島健太郎、藤井裕明、渡邉恵介、堀田信之、
小林信明、金子　猛

70 歳、男性。X-1 年 5 月に IPF の診断で nintedanib を導入した。X 年 1 月に COVID-19 を発症し、その 2 週間後より低酸素血症の進行、両側びまん性すりガラス陰影の出現に加え、著明な蜂巣肺拡大を認めた。IPF 急性増悪としてステロイドパルス療法を施行し、3 週間後に退院した。IPF 経過中の COVID-19 発症は急性増悪の契機となり得る。本症例では、COVID-19 の後遺症のバイオマーカーとしての血清 HO-1 の変動についても考察する。

研 9.　メマンチンにより器質化肺炎をきたした一例

さいたま市民医療センター内科[1]、自治医科大学附属さいたま医療センター卒後臨床研修室[2]

○小林孝行（こばやしたかゆき）[1,2]、石川　輝[1]、林　伸好[1]、松本建志[1]

【症例】81 歳女性【主訴】咳嗽【現病歴・臨床経過】X 年 1 月上旬から咳嗽、呼吸困難が出現。近医を受診し、胸部 X 線で両肺野に浸潤影を認め、当院紹介。病歴再聴取でメマンチン休薬により症状改善していたことが判明。気管支鏡検査で器質化肺炎の診断となり、DLST でメマンチン陽性のため、メマンチンの内服を中止し、症状、画像所見の改善を認めた。【結語】メマンチンによる器質化肺炎をきたした症例を経験したので報告する。

研 10.　呼吸困難感と低酸素血症の原因が、肺気腫と肺分画にマスクされていた再発性多発軟骨炎であった一例

昭和大学病院初期臨床研修医[1]、昭和大学医学部内科学講座呼吸器・アレルギー内科学部門[2]

○駒井聡太（こまい　そうた）[1]、平井邦朗[2]、佐藤陽子[2]、内田嘉隆[2]、鈴木慎太郎[2]、田中明彦[2]、
相良博典[2]

73 歳女性。主訴は呼吸困難感。長期間の喫煙歴、胸部画像で著明な肺気腫、聴診上喘鳴を認めたため COPD 急性増悪と診断された。当科転科後、胸部画像・スパイロメトリで中枢気道の狭窄を認め、不定愁訴とされていた病歴が再発性多発軟骨炎の診断基準に合致していた。再発性多発軟骨炎は希少疾患だが時に致死的な経過となる。診断が容易な肺気腫や肺分画症に潜む希少疾患を見逃さないために、詳細な病歴聴取と画像解釈が重要である。

研 11. 無治療で経過観察し得たIgG4関連呼吸器疾患の1例

大船中央病院呼吸器病センター

○小山（こやま）　亮（りょう）、榎本達治、井上真理、三神直人、栗林英彦、佐伯典之

胸部異常陰影で受診した65歳の女性。CT上多発小結節、すりガラス影、気管支血管束肥厚および縦隔リンパ節腫大を認めた。血清IgG4の上昇、TBLBで肺胞域に著明なリンパ球浸潤とIgG4陽性形質細胞の集簇を認めIgG4関連呼吸器疾患（IgG4-RRD）と診断した。無症状であり胸郭外病変がないため無治療経過観察としたが、約4年間著変なく経過している。診断基準は満たすものの胸郭内に限局したIgG4-RRDは不祥な点も多く、症例蓄積が必要である。

研 12. 気管支異物を契機にアレルギー性気管支肺真菌症（ABPM）の診断につながった1例

横浜市立大学附属市民総合医療センター[1]、横浜市立大学附属病院[2]

○中山（なかやま）　泉（いずみ）[1]、間邊早紀[1]、宮坂篤史[1]、金岡宏美[1]、井澤亜美[1]、平馬暢之[1]、
村岡達哉[1]、金子彩美[1]、田村祐規[1]、牛尾良太[1]、寺西周平[1]、山本昌樹[1]、
工藤　誠[1]、金子　猛[2]

症例は71歳男性。既往に高血圧、ACOがある。X-1年12月28日に全身の浮腫と労作時呼吸困難を自覚し、X年1月4日近医受診。胸部X線で右気管支異物を認め、7日に当科紹介。四肢の浮腫と紅皮症あり、原因精査のため各種血液検査、喀痰検査施行し、ABPMの診断となった。イトラコナゾールとプレドニゾロンを開始後症状が改善したため、気管支鏡で異物を除去した。近年提唱されているABPMの診断および治療に則り考察する。

研 13. Bariatric Surgeryが奏功した肥満低換気症候群の1例

国立病院機構茨城東病院胸部疾患・療育センター内科診療部呼吸器内科[1]、同臨床研究部[2]

○上原（うえはら）　惇（あつし）[1]、小澤　優[1]、金子佳右[1]、岡内眞一郎[1]、藏本健矢[1]、平野　瞳[1]、
北岡有香[1]、野中　水[1]、荒井直樹[1]、兵頭健太郎[1]、金澤　潤[1]、三浦由記子[1]、
大石修司[1]、林原賢治[1]、薄井慎吾[2]、齋藤武文[1]

OHSの予後は閉塞型睡眠時無呼吸に比べ不良であり、睡眠時無（低）呼吸の是正は重要である。症例は46歳男性。OHSに対してCPAP、NPPVを導入し、無呼吸低呼吸指数（AHI）の改善を認めたが、睡眠時高炭酸ガス血症の改善は認められなかった。43歳時にスリーブ状胃切除術を施行。BMIは55 kg/m^{2}から34 kg/m^{2}まで低下し、NPPV非使用時のAHIも70から14に改善した。Bariatric Surgeryの功罪を含め報告する。

教育セミナーⅠ　14：45～15：45

座長　西川正憲（藤沢市民病院）

「最新の肺癌診断から治療までを整理する」

演者：善家義貴（国立がん研究センター東病院呼吸器内科）

近年、進行肺癌における治療体系は大きく変化している。大きく２つに分けると、ドライバー遺伝子異常に対する標的治療、免疫チェックポイント阻害薬（ICI）を組み合わせた免疫療法に大別される。これらの治療方針を決定するためには、肺癌診断時における組織生検からの遺伝子解析、PD-L1 の免疫組織化学染色（IHC）が重要である。しかしながら、遺伝子解析手段には、コンパニオン診断、がんゲノムプロファリング、研究基盤の LC-SCRUM などがあり、結果の解釈や検査の活用方法、実施タイミングは検査により異なる。有効な薬をいかに効率よく患者に届けられるかを常に考え、知識の整理が必要である。一方、遺伝子解析と同時に PD-L1 の IHC も実施しておく必要があり、ドライバー遺伝子変異陰性の場合には、PD-L1 の発現に基づく ICI を用いた治療戦略を考慮する。昨年より ICI 同士を組み合わせた複合免疫療法が新たな治療選択肢となり、PD-L1 の発現別による ICI 単剤治療、ICI＋化学療法併用療法、ICI＋ICI の複合免疫療法のどの治療方法、薬剤を選択するかは複雑化しており、臨床医の頭を悩ませている。本発表では、進行肺癌の診断から治療まで、最新の情報を分かりやすく解説、整理し、臨床現場ですぐに役立つ知識を習得することを目標とする。

共催：中外製薬株式会社

若手向け教育セッション　15：50～16：20

座長　西川正憲（藤沢市民病院）

「明日役立つ呼吸器感染症診療の TIPS～抗菌薬を選ぶために～」

演者：渡邊弘樹（藤沢市民病院呼吸器内科）

呼吸器内科診療の内容は多岐に渡るが、呼吸器感染症は最も対応する機会の多い疾患群といえる。呼吸器感染症診療において重要なのは症例毎の重症度を見極め、適切な全身管理と治療薬の選択を行うことであるが、病原微生物の情報が治療開始時に出揃う事は稀であるため、初期治療薬の選択に頭を悩ませるケースは多い。肺炎を例に挙げると、迅速抗原検査や喀痰グラム染色で有意な菌が検出出来ない場合、微生物学的検査を根拠に初期治療を組み立てることは難しくなる。治療失敗のリスクが脳裏をよぎり、エンピリックな治療選択が行われる場合も数多くある。このようなケースにおいては、疫学的知識や宿主の免疫状態の把握が治療選択の鍵を握る。本セッションでは頻度の高い呼吸器感染症、特に細菌感染症に対する治療戦略に関して、①分離菌、②宿主の免疫、の２つの視点から論じる。また COPD 増悪や肺化膿症など、成人肺炎診療ガイドラインでは網羅されない感染症診療の組み立てや、注意すべき細菌に関しても言及したい。本セッションでは、治療薬選択時の漠然とした不安を解消し、根拠をもって診療を行うための一助となる TIPS を提供することを目的とする。

セッションⅣ　16：25〜17：00

座長　山本昌樹（横浜市立大学附属センター病院呼吸器内科）

19. 胸痛と右前胸部腫脹を主訴に来院した、造影剤が使用禁忌患者のTietze症候群を非侵襲的に診断した一例

昭和大学医学部内科学講座呼吸器・アレルギー内科学部門

○後藤唯子（ごとう　ゆいこ）、平井邦朗、宇野知輝、鈴木慎太郎、田中明彦、相良博典

72歳男性。右前胸部痛と同部位の腫脹、呼吸困難を主訴に来院した。単純CTで筋層内血腫が疑われたが、腎機能障害と造影剤アレルギーのため造影剤は使用できなかった。単純MRI・超音波検査で出血性病変は否定され、抗血小板薬を継続したまま生検や骨シンチを行いTietze症候群と診断した。前胸部痛・腫脹の原因として重要な感染や血腫を、MRIを主体とした検査で鑑別しTietze症候群を安全かつ適切に診断できた。

20. 特発性好酸球増多症候群（IHES）が考えられた好酸球性肺炎の1例

国立病院機構茨城東病院胸部疾患・療育医療センター内科診療部呼吸器内科[1]、同臨床研究部[2]

○小澤（おざわ）　優（ゆう）[1]、金子佳右[1]、岡内眞一郎[1]、藏本建矢[1]、平野　瞳[1]、北岡有香[1]、
野中　水[1]、荒井直樹[1]、兵頭健太郎[1]、金澤　潤[1]、三浦由記子[1]、大石修司[1]、
薄井慎吾[2]、林原賢治[1]、齋藤武文[1]

77歳男性。両側肺炎で当院紹介。気管支肺胞洗浄液好酸球上昇、入院5ヶ月前からの末梢血好酸球著明増多（ピーク値：10,252/μL）、胸腹部CTで消化管への好酸球浸潤を示唆する画像所見を認めた。骨髄検査結果を含め、明らかな好酸球増多の原因は認めなかったことからIHESが考えられた。明らかな原因を認めない末梢血好酸球増多を伴った好酸球性肺炎例では、稀な病態ではあるがIHESの可能性を考慮し、他臓器病変の精査が必要である。

21. 過敏性肺臓炎として経過観察中に肺内多発結節影を認めた一例

国家公務員共済組合連合会立川病院

○宮崎雅寿（みやざきまさとし）、福井崇大、船津洋平、岩丸有史、山本達也、小橋澄子、黄　英文

症例は67歳男性。持続する咳嗽を主訴に受診。両側びまん性に小葉中心性すりガラス影を認め、過敏性肺臓炎疑いとして経過観察していた。経過中、胸部CTで肺内多発結節影を指摘されたため、胸腔鏡下肺部分切除術を行った。結節はびまん性大細胞型B細胞リンパ腫（DLBCL）と診断され、また小葉間質に異型リンパ球が広範に存在し、リンパ腫の浸潤が認められた。DLBCLの節外病変として肺内多発結節影を示した1例を報告する。

22. ベンラリズマブ投与が有効であったアレルギー性気管支肺真菌症（ABPM）の一例

JCHO 東京山手メディカルセンター[1]、東京大学医科学研究所[2]

○長門（ながと）　直（ただし）[1]、服部元貴[1]、岡村　賢[1]、須賀実佑里[1]、茂田光弘[1]、笠井昭吾[1]、
大河内康実[1]、徳田　均[1]、永井博之[2]

【症例】54 歳、女性。気管支喘息で近医加療中。20XX 年 8 月、喘息コントロール悪化あり当院紹介。診断基準満たしており、ABPM と診断。PSL30mg/日投与開始。ステロイド副作用の訴え強く、ベンラリズマブ投与開始し、ステロイド減量を短期間で進めた。ステロイド減量中、終了後も再燃なく経過している。【考察】ステロイドに対する忍容性が低い場合は、ABPM は好酸球がその病態に関与していることより、ベンラリズマブも有用と考える。

23. 当科での気管支喘息診療における生物学的製剤（BIO）の選択理由やその経過についての臨床的検討

国立病院機構横浜医療センター呼吸器内科[1]、後藤内科医院[2]、横浜市立大学呼吸器病学[3]

○椿原基史（つばきはらもとふみ）[1]、後藤秀人[2]、須藤成人[1]、廣瀬知文[1]、梶田至仁[1]、金子　猛[3]

2019 年 4 月～9 月にステップ 4 の治療の喘息症例 11 例（A 群）、重複の無い 2018 年以降に BIO を投与した 12 例（B 群）の比較で BIO の選択理由を検討した。A 群には男性、高齢、喫煙者、COPD、気道感染が、B 群には好酸球優位やアトピー型で経口ステロイド投与が多かったが、末梢血好酸球数、血清 IgE、FeNO 値はともに高値で、B 群にむしろ良好な治療効果を認めた。BIO 未投与の A 群には、BIO 投与の検討が必要な症例が含まれていると考えた。

B 会場

セッションⅤ　9：30〜10：12

座長　小林信明（横浜市立大学医学部呼吸器病学教室）

24. ニボルマブ投与中に気管気管支アスペルギルス症を伴った侵襲性肺アスペルギルス症を発症した一例

山梨大学医学部附属病院

○内田賢典（うちだ よしのり）、島村　荘、井手秀一郎、増田和記、齊木雅史、曽我美佑介、
石原　裕、久木山清貴

患者は喘息、糖尿病、アルコール性肝障害を併存する70台男性。2年前から悪性黒色腫にニボルマブ治療でSDを維持。20XX年8月に肺炎で当科を受診、外来治療の効果なく入院し抗菌薬を変更するも改善なし。喀痰から病原体を検出せず、血清アスペルギルス抗原陽性。気管支鏡検査では気道上皮に広範な白苔を認めた。L-AMBを開始したが、喀血、呼吸不全をきたし死亡。気道上皮の生検検体にアスペルギルス様の菌糸を認めた。

25. 肺扁平上皮癌治療中にNivolumabによる下垂体性ACTH単独欠損症に至った一例

順天堂大学医学部附属順天堂医院呼吸器内科

○竪山美沙（たてやま　みさ）、虎澤匡洋、黒川加奈、朝尾哲彦、光石陽一郎、嶋田奈緒子、
髙橋和久

74歳男性。X-1年3月左肺上葉切除術施行し肺扁平上皮癌pT4N1M0 StageIIIAと診断。同年6月再発しCBDCA＋PTX開始。X年4月再発しNivolumab（NIVO）開始し最良効果はSD。同年8月再発しDTX＋RAM開始。今回X年11月に発熱、意識障害を認め緊急入院し、NIVOによる下垂体性ACTH単独欠損症と診断。ヒドロコルチゾン投与により改善。NIVO投与終了後3か月が経過して診断された免疫関連有害事象であり、文献的考察を加えて報告する。

26. 心臓MRIが有用だった免疫関連有害事象（irAE）としての心筋炎の一例

がん研究会有明病院呼吸器内科[1]、がん研究会有明病院画像診断部[2]、
がん研究会有明病院腫瘍循環器・循環器内科[3]、虎の門病院呼吸器センター内科[4]

○中濱　洋（なかはま　ひろし）[1,4]、次富亮輔[1]、網野喜彬[1]、眞鍋　亮[1]、小楠真典[1]、坂本博昭[1]、
戸塚猛大[1]、吉田　寛[1]、有安　亮[1]、内堀　健[1]、北園　聡[1]、柳谷典子[1]、
石山光富[2]、志賀太郎[3]、高井大哉[4]、西尾誠人[1]

75歳男性。局所進行非小細胞肺癌に対し化学放射線療法完遂後、Durvalumab投与後10か月時に発熱、心嚢液を伴う心機能低下を認めた。トロポニン高値、心電図異常からirAE心筋炎を疑い、心臓MRI（CMR）で確定診断した。速やかにステロイド治療を導入し、その後CMRで心筋炎所見、心機能の改善を確認した。本症例はirAE心筋炎におけるCMRの重要性を示す示唆に富む症例と考えここに報告する。

27. gefitinibの簡易懸濁法により経管投与をおこない良好な経過をたどったPS 3、Stage4bの肺腺癌の1例

昭和大学横浜市北部病院呼吸器センター内科[1]、昭和大学横浜市北部病院呼吸器センター外科[2]

○瀧島弘康[1]（たきしまひろやす）、岸野壮真[1]、酒井翔吾[1]、黒田佑介[1]、柿内佑介[1]、林　　誠[1]、
松倉　聡[1]、北見明彦[2]

症例は73歳女性。胸部異常陰影を指摘され紹介受診し、精査の結果肺腺癌（cT4N3M1c、stage4b）と診断された。嚥下機能低下による服薬困難、および衰弱によりPS 3となった患者に対して胃管を挿入し経腸栄養とともに簡易懸濁法によるgefitinibの投与を行い良好な経過をたどった。日常の診療においてPS 3、服薬困難な患者に対する癌治療は慎重に考慮されることが多いが今回希少な1例を経験したため若干の考察とともに報告する。

28. 術後に癌性髄膜炎で再発したEGFR L747P変異陽性肺腺癌の一例

横浜南共済病院呼吸器内科

○前田千尋（まえだ　ちひろ）、小泉晴美、廣俊太郎、金子　恵、金井亮憲、藤井裕明、高橋健一

65歳女性。肺腺癌術後にCDDP＋VNR療法で補助化学療法を行ったが、2年後にがん性髄膜炎で再発した。CBDCA＋PTX＋BEV＋アテゾリズマブを3コース施行したが複視が出現し、PD。手術検体にてがん遺伝子パネル検査を行い、EGFR L747P変異陽性が判明した。アファチニブを開始したがG3の下痢で減量を要し、複視は改善したが3ヶ月で中止した。L747P変異陽性症例へのTKIの使用報告は少なく貴重な症例と考えた。

29. 化学療法・放射線治療に抵抗性を示したSTK11、KEAP1遺伝子変異を伴うKRAS遺伝子変異陽性肺腺癌の1例

独立行政法人国立病院機構東京医療センター呼吸器科[1]、
独立行政法人国立病院機構東京医療センターアレルギー科[2]、
独立行政法人国立病院機構東京医療センター臨床検査科[3]、
慶應義塾大学医学部腫瘍センターゲノム医療ユニット[4]

○八木翔汰[1]（やぎ　しょうた）、額賀重成[1]、池田隼樹[1]、寺師義直[1]、松山笑子[1]、加治正憲[1]、
栗原桃子[1]、佐藤　碧[1]、渡瀬麻友子[1]、渡辺理沙[1]、持丸貴生[1,2]、里見良輔[1]、
前島新史[3]、白石淳一[3]、西原広史[4]、小山田吉孝[1,2]

55歳男性。肺腺癌Stage3A期に対して化学放射線療法施行後にデュルバルマブ療法を行ったが再発し、その後も治療抵抗性だった。がん遺伝子パネル検査でSTK11、KEAP1遺伝子変異を伴うKRAS遺伝子変異陽性肺腺癌と判明した。近年driver遺伝子変異に他の遺伝子変異が共存することで異なる治療反応性を示すことが報告されている。今回特徴的な共変異を伴った肺癌を経験したため文献的考察を加えて報告する。

セッションⅥ　10：17～10：59

座長　草野暢子（藤沢市民病院外来化学療法室）

30. 再燃を繰り返した pembrolizumab による薬剤性肺障害の 1 例

信州大学医学部内科学第一学教室

○上原尚也（うえはら なおや）、荒木太亮、町田良亮、和田洋典、立石一成、北口良晃、
牛木淳人、安尾将法、漆畑一寿、山本　洋、花岡正幸

71 歳の男性。胸部食道癌に対して化学放射線療法、右上葉肺腺癌（stage 3B、PD-L1 100%）に対して 1 次治療の pembrolizumab が合計 17 コース投与された。経過で grade 3 の薬剤性肺障害（irAE）を発症し、ステロイドパルス療法後にプレドニゾロン 1mg/kg/日で治療された。以後漸減されたが、ステロイドの中止に伴い薬剤性肺障害の再燃を繰り返した。Pembrolizumab による薬剤性肺障害の再燃例は稀とされているため、考察を加えて報告する。

31. ペンブロリズマブ投与中に急性単関節炎と病勢進行との鑑別診断に苦慮した肺扁平上皮癌の一例

君津中央病院呼吸器内科[1]、千葉大学医学部付属病院呼吸器内科[2]

○村井優志（むらい　ゆうし）[1]、池田英樹[2]、田尻有希[1]、浦野　亮[1]、齋藤幹人[1]、鈴木健一[1]、
漆原崇司[1]

50 歳男性。肺扁平上皮癌に対して、ペンブロリズマブ単剤による治療を開始した。2 コース終了後、左肘関節に新規の腫瘤性病変を認めた。irAE としての単関節炎も考慮し、ステロイド投与を行うも改善しなかったため、転移性腫瘍と考え、化学療法を変更し左肘の病変への放射線照射を開始した。その後左肘の病変は縮小を認めた。ICI 使用中に出現した新規病変に対して、irAE や病勢進行との鑑別に苦慮した症例を経験したため報告する。

32. Pembrolizumab による硬化性胆管炎をきたした肺腺癌の 1 例

東邦大学医療センター大森病院呼吸器内科[1]、東邦大学医療センター大森病院消化器内科[2]、
東邦大学医療センター大森病院病理診断科[3]、東邦大学医学部びまん性肺疾患研究先端統合講座[4]

○加藤千明（かとう　ちあき）[1]、関谷宗之[1]、鹿子木拓海[1]、清水宏繁[1]、三好嗣臣[1]、仲村泰彦[1]、
卜部尚久[1]、一色琢磨[1]、磯部和順[1]、坂本　晋[1]、高井雄二郎[1]、向津隆規[2]、
渋谷和俊[3]、本間　栄[4]、岸　一馬[1]

症例は 54 歳男性。肺腺癌に対して CDDP+PEM+Pembrolizumab を施行中に発熱と肝胆道系酵素上昇を認めた。MRCP で肝内胆管の多発狭窄、肝生検でグリソン鞘の炎症細胞浸潤と胆管上皮障害を認め、Pembrolizumab による硬化性胆管炎と診断した。PSL による治療で一時的に肝胆道系酵素は改善したが、PSL 漸減中に再上昇を認め、PSL 再増量するも治療抵抗性であった。治療に難渋した Pembrolizumab による硬化性胆管炎を経験したので報告する。

33. Pembrolizumab 投与中に皮膚障害に引き続き汎下垂体機能低下症を発症した一例

横浜労災病院呼吸器内科[1]、横浜労災病院アスベスト疾患ブロックセンター[2]、
横浜市立大学大学院医学研究科呼吸器病学教室[3]

○長田怜永子[1]、伊藤　優[1]、加濃大貴[1]、平田萌々[1]、伊藤　悠[1]、大塚　葵[1]、
高橋良平[1]、小澤聡子[2]、金子　猛[3]

72 歳男性。肺扁平上皮癌に対して CBDCA+nab-PTX+Pembrolizumab を開始し皮疹が出現したが、対症療法で軽快し 4 コース施行。Pembrolizumab 単剤投与に移行後、皮疹が悪化したがステロイド薬・抗アレルギー薬により計 3 回投与し得た。その後、ステロイドの漸減中止により発熱、倦怠感等が出現し精査の結果、汎下垂体機能低下症と診断した。先行する皮疹に対するステロイド投与が汎下垂体機能低下症の発症に影響を及ぼしたと考えられる。

34. ペムブロリズマブを含む抗癌化学療法後にスティーブンス・ジョンソン症候群様の皮疹を発症した一例

藤沢市民病院呼吸器内科[1]、藤沢市民病院外来化学療法室[2]、
横浜市立大学大学院医学研究科呼吸器病学[3]

○上田　傑[1]、江口晃平[1]、渡邊弘樹[1]、若林　綾[1]、草野暢子[2]、西川正憲[1]、
金子　猛[3]

69 歳男性。肺腺癌に対し一次治療のカルボプラチン、ペメトレキセド、ペムブロリズマブの初回投与後 13 日目より体幹部の紅斑、14 日目より眼球結膜の充血が出現した。スティーブンス・ジョンソン症候群（SJS）と診断、プレドニゾロンの内服で改善し終了後も皮疹の再燃はなかった。抗癌化学療法は中止したが 6 ヵ月後も腫瘍の増大は認めず経過している。免疫関連有害事象としての SJS に留意すべき症例であり報告する。

35. チェックポイント阻害剤による肺臓炎（CIP）に Infliximab（Infli）を使用した 2 例

神奈川県立がんセンター

○牛尾良太、村上修司、品田佳那子、片倉誠悟、近藤哲朗、加藤晃史、
斉藤春洋

症例 1：51 歳女性。肺腺癌術後再発に対して、プラチナ併用＋ペムブロリズマブ（Pembro）を投与。4 カ月目に CIP 発症し 2 回のステロイドパルス療法後に Infli を投与。症例 2：55 歳男性。進行肺腺癌に対して、プラチナ併用＋Pembro を投与。2 週目に CIP を発症し 2 回のステロイドパルス療法後に Infli を投与。2 例とも Inflixi による CIP の改善は認められなかった。CIP への Infli 投与の症例は少なく文献考察を加え報告する。

セッションⅦ　11：04～11：46

座長　古屋直樹（聖マリアンナ医科大学呼吸器内科）

36. 肺腫瘍血栓性微小血管症に対しベバシズマブとプラチナ併用化学療法により長期生存を得た1例

亀田総合病院呼吸器内科

○谷口順平（たにぐちじゅんぺい）、本間雄也、窪田紀彦、吉見倫典、大槻　歩、伊藤博之、
金子教宏、中島　啓

肺腫瘍血栓性微小血管症は急速な悪化を辿る稀ながん関連疾患である。さまざまな種類のがんが肺腫瘍血栓性微小血管症を引き起こす事が知られているが、その希少性と予後不良な経過から有効な治療法はまだ確立されていない。今回、子宮頚癌を契機に肺腫瘍血栓性微小血管症を発症した患者に対し、ベバシズマブを追加したプラチナ併用化学療法にて長期生存が得られた1例を経験した。その有用性に関し文献的考察を加えて報告する。

37. 周囲の airspace が顕著であった硬化性肺胞上皮腫の1例

水戸協同病院呼吸器内科[1]、水戸協同病院呼吸器外科[2]、水戸協同病院病理科[3]

○西野顕吾（にしの　けんご）[1]、笹谷悠惟果[1]、大原　元[1]、籠橋克紀[1]、佐藤浩昭[1]、井口けさ人[2]、
高屋敷典生[3]

周囲に airspace を伴う硬化性肺胞上皮腫の報告はあるが、今回我々は同所見が顕著であった症例を報告する。症例は61歳女性。検診異常を指摘され来院。7年間に撮影された胸部レントゲンでも陰影は確認され、悪性疾患の可能性は低く、患者が切除を希望しなかったので経過観察した。18カ月後血痰出現し、画像上わずかな増大もあり外科切除を施行した。本例でもみられたが、Airspace の形成には出血の関与を示唆する報告があり興味深い。

38. 胆管炎を契機に診断された、肺腺癌 Stage1A 術後再発の一例

東京ベイ浦安市川医療センター呼吸器内科

○永井達也（ながい　たつや）、江原　淳、則末泰博

症例は67歳男性。入院3年前に左上葉原発性肺腺癌 Stage1A3 の診断で、左上葉切除術が施行され、TS-1 による2年間の Adjuvant も施行された。腹痛を主訴に受診し、総胆管周囲の腫瘤性病変と、胆道系酵素の上昇から、胆管癌に伴う胆管炎の診断で入院となった。ERCP 検査、EUS-FNA 検査の結果 TTF-1 陽性の腺癌を認め、肺腺癌術後再発の診断となった。肺腺癌 Stage1A 根治術後に、腹膜播種で再発する症例は稀であり、文献的考察を含め報告する。

39. 癒着を伴った癌性胸水に対し胸腔内線維素溶解療法を施行した1例

済生会横浜市南部病院呼吸器内科

○佐渡怜子（さど　れいこ）、鄭　慶鎬、木村泰浩、宮沢直幹

61歳男性、悪性胸膜中皮腫に対し化学療法中。癌性胸水貯留のため2年前に胸膜癒着歴あり。2nd line Nivolumab 投与中に再度の胸水増加による呼吸困難を呈し、胸腔ドレーンを留置したが胸腔内多房化によりドレナージ困難であった。ウロキナーゼを用いた胸腔内線維素溶解療法によりドレナージ可能となり、その後胸膜癒着を行い良好な経過を得た。癌性胸膜炎に対し線維素溶解療法を施行した症例は少なく、文献的考察を加えて報告する。

40. 肺原発悪性末梢神経鞘腫瘍（MPNST）に対して放射線単独療法が奏功した一例

飯田市立病院呼吸器内科[1]、飯田市立病院病理診療科[2]、飯田市立病院放射線治療科[3]、
信州大学医学部内科学第一教室[4]
○柳沢克也[1]（やなぎさわかつや）、西江健一[1]、佐野健司[2]、武井一喜[3]、山本　洋[4]

71 歳男性。X-1 年 7 月に咳嗽と血痰が出現し、近医にて左下葉肺腫瘤を指摘された。肺肉腫が疑われたが、通院自己中断し、X 年 6 月に当院を受診した。精査で肺原発悪性末梢神経鞘腫瘍（MPNST）と診断した。ドキソルビシンを投与したが効果乏しく、放射線治療を施行したところ腫瘍は縮小した。肺原発の MPNST は稀であり、治療が確立しておらず、予後不良の疾患である。肺原発 MPNST に対して放射線治療が奏功した一例を経験したので報告する。

41. 縦隔病変から連続する小血管を介して上大静脈への進展を呈した胸腺腫の一例

埼玉県済生会川口総合病院呼吸器内科[1]、順天堂大学附属順天堂医院呼吸器外科[2]、
順天堂大学附属順天堂医院病理診断科[3]
○舛井嘉大[1]（ますい よしひろ）、西野宏一[1]、三森友靖[1]、小池建吾[1]、関谷充晃[1]、鈴木健司[2]、
林大久生[3]

57 歳男性。腎不全悪化を契機に胸部 CT で前縦隔腫瘍、上大静脈内病変を認めた。PET-CT で両病変共に FDG 集積を認めたが、各々の連続性は認めなかった。前縦隔腫瘍切除、上大静脈置換術を施行した結果、胸腺腫および胸腺腫の上大静脈転移と診断した。病理学的に前縦隔病変から左腕頭静脈に連続する血管内に腫瘍細胞を認め、同血管を介した進展と考えられた。胸腺腫の血管内病変は稀であり、文献的考察を加えて報告する。

ランチョンセミナーⅡ　11：55～12：55

座長　駒瀬裕子（聖マリアンナ医科大学横浜市西部病院）

「進行性線維化を伴う間質性肺疾患　診断と治療の今後の展望」

演者：小倉髙志（神奈川県立循環器呼吸器病センター呼吸器内科）

2013 年の特発性間質性肺炎の国際ステートメント以来、間質性肺炎（IP）については原因疾患や病理パターンによる分類以外に、病気の挙動（disease behavior）に基づいた分類が提唱されている。従来のそれぞれの IP の標準治療（ステロイド、免疫抑制剤など）を用いても線維化が進行して、臨床症状・肺機能・画像が悪化する疾患挙動を示す一群を「進行性フェノタイプを示す慢性線維化性間質性肺疾患（chronic fibrosing interstitial lung diseases with a progressive phenotype）」としてとらえる疾患横断的な概念が提唱されてきた。この概念の典型的な疾患である IPF に対して抗線維化剤が標準療法になり、IPF 以外のタイプに対しても抗線維化剤が有効である可能性があり治験が試みられてきてきた。ニンテダニブを用いた第 3 相試験（INBUILD）では、その有効性と安全性が報告されて、本邦でも 2020 年 5 月に承認された。

それぞれの治験では、線維化性 ILD の疾患進行性を規定する指標として、自覚症状、呼吸機能検査（主に FVC）、画像所見の悪化の組み合わせが用いられているが一定した見解はえられていない。本講演では、この疾患概念をどのように実地臨床で使用していくかについて概説する。

また昨年から COVID-19 が全世界で蔓延しており、この状況のなかでどのように ILD 診療を継続していくかについても講演をする予定です。

共催：日本ベーリンガーインゲルハイム株式会社

医学生・初期研修医セッションⅢ　13：00〜13：49

座長　田中明彦（昭和大学呼吸器内科）

研 14. 肺癌と自己免疫性溶血性貧血を同時に診断した一例

横浜市立市民病院呼吸器内科

○白岩友里（しらいわ ゆり）、谷口友理、平澤優弥、阿河昌治、相子直人、濱川侑介、
宮崎和人、三角祐生、上見葉子、下川恒生、岡本浩明

症例は 83 歳男性。貧血の精査中に胸部異常陰影に気付かれ紹介受診。画像且つ気管支鏡検査から右下葉肺扁平上皮癌 4B 期と診断。同時に、直接・間接クームス試験陽性、LDH、間接ビリルビン、網状赤血球高値から温式自己免疫性溶血性貧血（AIHA）と判明しステロイド治療を開始した。肺癌に伴う腫瘍随伴症候群としての AIHA は報告が少なくステロイドや抗癌剤の効果も曖昧であり、本症例の経過を報告する。

研 15. 自然退縮を認め診断に苦慮した肺癌の 2 例

藤沢市民病院呼吸器内科[1]、藤沢市民病院外来化学療法室[2]、
横浜市立大学大学院医学研究科呼吸器病学[3]

○江口晃平（えぐち こうへい）[1]、増田　誠[1]、上田　傑[1]、渡邊弘樹[1]、若林　綾[1]、草野暢子[2]、
金子　猛[3]

症例 1：78 歳女性。検診で胸部異常影を指摘され紹介受診。左上葉結節影と縦隔リンパ節腫脹はともに 4 か月後まで縮小傾向であったが、10 か月後の CT で増大した。肺腺癌と診断した。症例 2：73 歳男性。右気胸で入院治療後の CT で右中葉に嚢胞壁に接する結節影を認めた。BF で診断つかず、その後 3 か月間に渡り縮小傾向であったが、5 か月後に増大した。肺未分化癌と診断した。自然退縮を認める陰影であっても肺癌に留意する必要がある。

研 16. 抗 CV2（CRMP5）抗体陽性傍腫瘍性小脳変性症にて発症した小細胞肺癌の一例

東京慈恵会医科大学附属柏病院呼吸器内科[1]、東京慈恵会医科大学附属病院呼吸器内科[2]

○山田千枝里（やまだ ちえり）[1]、合地美奈[1]、佐藤　怜[1]、高塚真規子[1]、安久津卓哉[1]、
古部　暖[1]、稲木俊介[1]、戸根一哉[1]、高木正道[1]、桑野和善[2]

症例は 68 歳女性。X 年 Y 月よりふらつきと構音障害を認めた。Y+2 月当院受診し、亜急性に進行する小脳性運動失調と左錐体路徴候から傍腫瘍神経症候群（PNS）が疑われた。気管分岐下リンパ節腫大を認め、CT ガイド下生検にて cTxN2M0 stageIIIA の小細胞肺癌と診断した。放射線化学療法を施行、その後抗 CV2（CRMP5）抗体陽性であることが判明した。比較的まれな疾患であり、文献的考察を加えて報告する。

研 17. ペムブロリズマブによる薬剤性肺障害を生じたものの1回投与のみで劇的な奏効が得られた原発性肺腺癌の1例

順天堂大学医学部附属順天堂医院呼吸器内科

○野萩薫子（のはぎ かおるこ）、森美紀子、加藤元康、宮下洋佑、三浦啓太、本村宏明、
西野宏一、朝尾哲彦、高　　遼、伊藤　潤、小山　良、髙橋和久

80歳代男性。X-6年より特発性間質性肺炎のためステロイド投与。X年8月に原発性肺腺癌（stage IVA、PD-L1 TPS：70%）と診断。一次治療としてペムブロリズマブ初回投与後にCTでびまん性の浸潤影を認め、ペムブロリズマブによる薬剤性肺障害と診断、休薬のみで改善。その後化学療法は施行せず経過観察とし、X+2年1月のPETでも診断時の高集積はすべて消失した。ペムブロリズマブ単回投与で薬剤性肺障害発症かつ劇的に奏効した貴重な症例である。

研 18. 集学的治療とペメトレキセドで9.5年以上病勢制御できたKIF5B-RET融合遺伝子陽性肺腺癌の一例

聖マリアンナ医科大学病院臨床研修センター[1]、聖マリアンナ医科大学呼吸器内科[2]

○西田　真（にしだ　まこと）[1]、古屋直樹[2]、西田晧平[2]、西山和宏[2]、篠崎勇輔[2]、田中智士[2]、
木下康平[2]、鶴岡　一[2]、甲田英里子[2]、角田哲人[2]、柿沼一隆[2]、阿座上真哉[2]、
森川　慶[2]、木田博隆[2]、半田　寛[2]、西根広樹[2]、井上健男[2]、峯下昌道[2]

45歳男性、喫煙歴無し。左舌区原発巣の肺腺癌cT1bN2M1c（BRA、OSS）IVB期でEGFR/ALK陰性。脳転移の出血あり開頭手術後に全脳照射、胸椎へ緩和照射し、1st line CDDP＋PEMを開始。導入療法4コースでPR、PEM維持療法26コースで原発巣のみ増大。他病変の制御は良好であったため、左舌区をSalvage手術した。手術検体でKIF5B-RET融合遺伝子が同定、その後もPEM維持療法は計103コース投与し、診断から9.5年経過しPS0で無増悪生存中である。

研 19. EGFRおよびPIK3CA遺伝子変異陽性肺腺癌の一例

横浜市立大学大学院医学研究科呼吸器病学教室

○長岡悟史（ながおか さとし）、小林信明、染川弘平、福田信彦、堂下皓世、橋本　恒、
田中克志、田上陽一、青木絢子、中島健太郎、堀田信之、原　　悠、
金子　猛

78歳女性。X-1年5月、咳嗽を主訴に当科紹介受診。肺腺癌cT2aN2M1c（OSS BRA）stage4bの診断。Oncomine DxTTにてEGFR L858R変異及びPIK3CA H1047L変異が検出。6月より一次化学療法のCBDCA+PEMを開始。無増悪生存期間は7ヶ月、最良治療効果はPRであった。PD後、二次化学療法としてosimertinibを開始し奏功を維持している。PIK3CA変異を有するEGFR変異陽性肺癌はEGFR-TKIの効果が低いことが報告されており注意が必要である。

研 20. Tepotinib が脳転移へ奏功も間質性肺炎急性増悪を来した MET 遺伝子変異陽性肺腺癌の一剖検例

湘南鎌倉総合病院呼吸器内科[1]、湘南鎌倉総合病院病理診断部[2]

○石森貴大[1]（いしもりたかひろ）、酒井　周[1]、鎌田理子[1]、関　健一[1]、手島伸一[2]、杉本栄康[1]

81 歳男性。肺腺癌 stageIA に対する右中葉肺切除後 5 年の CT で両側肺内多発転移・脳転移を認め、MET 遺伝子変異陽性であったことから tepotinib 導入目的に入院した。導入後 23 日目より急速に呼吸不全を来し、26 日目に死亡した。剖検では肺内病変、脳転移巣の内部壊死を伴った縮小、両肺の広範なびまん性肺胞傷害の所見を認めた。Tepotinib の脳転移への有効性に関する知見はなく貴重と考え報告する。

医学生・初期研修医セッションⅣ　13：54〜14：36

座長　宮崎泰成（東京医科歯科大学）

研 21. 偶発的に発見され気管支鏡下で摘出した気管支型平滑筋系腫瘍の 1 例

虎の門病院呼吸器センター内科[1]、虎の門病院病理部[2]

○益永友里花[1]（ますなが　ゆりか）、森口修平[1]、高橋由以[1]、宇留賀公紀[2]、村瀬亨子[1]、花田豪郎[1]、
宮本　篤[1]、諸川納早[1]、高谷久史[1]、藤井丈士[2]、高井大哉[1]

79 歳男性。胃癌、大腸癌の既往がある。3 年前の大腸癌手術時の胸部 CT で右主気管支内に 6mm 大の隆起性病変を認め経過観察されていた。気管支鏡で右気管支 B2 入口部に白色で表面平滑な硬性の隆起性病変を認め直視下で病変を摘出した。病理所見では気管支上皮下に核異形の乏しい平滑筋線維束の増生を認める平滑筋系腫瘍であった。中枢発生の平滑筋系腫瘍の症例は報告例が少なく、文献的考察を加え報告する。

研 22. 胸膜病変を有し局所麻酔下胸腔鏡が有用であった悪性リンパ腫の一例

国立病院機構独立行政法人水戸医療センター

○橋川　諒（はしかわ　りょう）、花澤　碧、松田峰史、羽鳥貴士、沼田岳士、太田恭子、
箭内英俊、遠藤健夫

症例は 67 歳、女性。1 週間前からの呼吸困難を主訴に近医を受診し、胸部レントゲンで右大量胸水貯留を指摘され、当院紹介受診した。胸腹部 CT では、右胸水の他、右腎周囲に横隔膜まで達する腫瘤を認めた。また、それとは連続性のない胸膜結節も認めた。局所麻酔下胸腔鏡を実施し、赤色の表面平滑な隆起性病変を認め、生検で High Grade B-cell Lymphoma と診断した。文献的考察を加えて報告する。

研 23. 肺癌縦隔リンパ節転移への食道ステント留置 7 ヶ月後に大動脈食道瘻を合併した一例

茅ヶ崎市立病院呼吸器内科[1]、横浜市立大学大学院医学研究科呼吸器内科学教室[2]

○八木沢万里江[1]（やぎさわ　まりえ）、徳永貴子[1]、金子　舞[1]、水谷知美[1]、池田秀平[1]、田代　研[1]、
塚原利典[1]、福田　勉[1]、金子　猛[2]

72 歳男性。X-2 年に非小細胞肺癌に対し外科的切除実施、X-1 年に断端再発、X 年 1 月には縦隔転移リンパ節腫大による食道圧排あり食道ステントを留置した。以降は通院で対症療法のみ継続していた。X 年 8 月に新鮮血を大量喀出し救急要請されたが、搬送中に心肺停止となり、蘇生処置に反応なく死亡確認となった。当初は喀血と診断していたが、剖検で大動脈食道瘻あり、吐血および出血性ショックと診断された。文献的考察を含めて報告する。

研 24. 喀血を繰り返し気管支動脈塞栓術（BAE）で縮小と再増大を呈した気管内病変を伴う気管支動脈蔓状血管腫の一例

千葉大学医学部医学科[1]、千葉大学医学部附属病院呼吸器内科[2]、千葉大学医学部附属病院病理診断科[3]、千葉大学医学研究院病態病理学[4]

○潮平俊哉[1]（しおひらしゅんや）、笠井　大[2]、今井　俊[2]、鹿野幸平[2]、杉浦寿彦[2]、川目千晶[2]、高地祐輔[3,4]、太田昌幸[3]、鈴木優毅[2]、安部光洋[2]、池田純一郎[3]、坂尾誠一郎[2]、鈴木拓児[2]

72 歳女性。反復する喀血を呈し当科を受診した。気管支鏡検査で右 B3 に気管支腫瘤を認め出血源と考えられた。気管支動脈造影で気管支動脈の著明な増生と拡張を認め、気管支動脈蔓状血管腫とその気管支内病変が示唆された。その後も喀血を繰り返し、BAE を 2 回施行した。気管支内腫瘍は一時的に腫瘤は縮小するも再増大し喀血をきたしていたため、根治治療目的に右上葉切除術を施行した。経過および画像所見が特異であるため報告する。

研 25. トランスサイレチン陽性結節型肺アミロイドーシスの一例

東海大学医学部付属病院臨床研修部[1]、東海大学医学部内科学系呼吸器内科学[2]、東海大学医学部基盤診療学系病理診断学[3]

○橋本佳穂[1]（はしもと　かほ）、沓澤直賢[2]、滝口寛人[2]、生駒　悠[3]、熊木伸枝[3]、小野容岳[2]、堀尾幸弘[2]、新美京子[2]、端山直樹[2]、小熊　剛[2]、浅野浩一郎[2]

76 歳男性。健診で左肺 S8 に 13mm 大の結節影を認めた。3 年前と比較して増大しており、悪性腫瘍が疑われ、経気管支肺生検が施行された。病理所見でエオシン好性の均質無構造物質の沈着を認め、コンゴーレッド染色陽性、偏光顕微鏡で緑色複屈折を示し、免疫染色でトランスサイレチン陽性であることから、トランスサイレチン型アミロイドーシスと診断した。同型は肺結節型アミロイドーシスでは稀であり、文献的考察を加えて報告する。

研 26. スポーツ外傷を契機に診断された肺ランゲルハンス細胞組織球症（LCH）の一例

平塚市民病院アレルギー内科・呼吸器内科[1]、横浜市立大学大学院医学研究科呼吸器病学[2]、川崎市立川崎病院呼吸器外科[3]、東京歯科大学市川総合病院臨床検査科[4]

○山屋直大[1]（やまや　なおひろ）、押方智也子[1,2]、奥井将之[3]、佐々木文[4]、金子　猛[2]、釣木澤尚実[1,2]

16 歳男性。15 歳から 1 日 20 本の喫煙習慣あり。スポーツ外傷のため救急外来を受診し胸部 CT で偶発的に多発嚢胞状陰影を認めた。咳嗽・呼吸困難等の自覚症状はなかった。胸腔鏡下肺生検を施行し、病理検査で CD1a（+）、S100（+）の組織球様細胞の集簇を認め、LCH と診断した。約 5 ヶ月間の禁煙により嚢胞状陰影は減少した。外傷を契機に診断された LCH の報告は稀であり、貴重な症例と考え報告する。

教育セミナーⅡ　14：45〜15：45

座長　浅野浩一郎（東海大学医学部呼吸器内科）

「重症喘息の表現型と分子標的治療の動向」

演者：長瀬洋之（帝京大学医学部内科学講座呼吸器・アレルギー学）

現在の喘息診療では、表現型の同定が、病態理解を踏まえた治療方針決定に必須となっている。表現型としてはTh2やILC2で形成され、IL-4、IL-5、IL-13が中心的に関与する2型炎症がわが国でも優位であり、約80%の症例に2型炎症が関与している。ここ10年間でIgE、IL-5、IL-4/IL-13などの2型炎症標的薬が登場してきた。ここ5年間の増悪は特に2型炎症を有する例で減少しており、これらの薬剤の有効性が実臨床でも浸透しつつあることが示唆されている。

喘息病態と好酸球性炎症には深い関連が認められている。喀痰好酸球比率と増悪、症状、気道過敏性などの喘息指標は大きく相関し、末梢血好酸球数は喀痰好酸球数の代替マーカーとして有用である。IL-5は好酸球の最強の活性化因子であり、実験でも常にポシティブコントロールとして用いられる。IL-5は早くから重症喘息の治療標的として検討されており、臨床試験では、対象を好酸球性喘息に限定、エンドポイントを増悪に設定するなどの過程を経て、有効性が確立した。

本講演では、好酸球性炎症が喘息病態を惹起するメカニズムを振り返り、最近のメポリズマブに関するリアルワールドエビデンス、分子標的薬の使い分けの考え方などを述べていきたい。

共催：グラクソ・スミスクライン株式会社

セッションⅧ　15：50〜16：25

座長　原　　悠（横浜市立大学医学部呼吸器病学教室）

42. 素潜りによる肺胞出血を反復した間質性肺炎の1例

神奈川県立循環器呼吸器病センター呼吸器内科[1]、横浜市立大学大学院医学研究科呼吸器病学教室[2]

○室橋光太（むろはし こうた）[1,2]、馬場智尚[1]、北山貴章[1]、山谷昂史[1]、比嘉克行[1]、佐藤陽三[1]、
大利亮太[1]、田畑恵里奈[1]、新谷亮多[1]、岡林比呂子[1]、池田　慧[1]、丹羽　崇[1]、
中澤篤人[1]、織田恒幸[1]、奥田　良[1]、関根朗雅[1]、北村英也[1]、小松　茂[1]、
萩原恵里[1]、小倉高志[1]

既往歴のない60代の素潜り選手。当院初診1年前より潜水後の息切れ、血痰を自覚。息切れ悪化、貧血、胸部異常影を認め紹介。クライオバイオプシー及び外科的肺生検施行し、f-NSIPパターンの線維化に加え、肺胞腔内、線維化内にヘモジデリン沈着を高度に認めた。レイノー兆候を認め、強皮症疑いの診断。f-NSIPを背景として、素潜りによる肺胞出血を反復し線維化の進行を来したと考えられた。

43. 化粧水の吸入による好酸球性肺炎の1例

結核予防会複十字病院呼吸器内科[1]、神奈川県立循環器呼吸器病センター病理診断科[2]、
結核予防会複十字病院病院病理部[3]

○下田真史[1]（しもだ まさふみ）、森本耕三[1]、田中良明[1]、武村民子[2]、岡　輝明[3]、吉森浩三[1]、
早乙女幹朗[1]、大田　健[1]

気管支喘息の既往のある39歳女性。入院2か月前に化粧水の吸入を開始した後に咳嗽と呼吸困難が出現した。血液検査で好酸球増多を認め、胸部CTで左上葉胸膜下優位に浸潤影を認めた。気管支鏡検査による経気管支肺生検で肺胞中隔への好酸球の浸潤を認めた。化粧水の吸入負荷試験を行ったところ陽性であり、無治療で症状、好酸球数、画像所見の改善を認めた。化粧水の吸入による好酸球性肺炎の稀な1例を経験したので報告する。

44. サルコイドーシスの経過中に関節リウマチを発症し、進行するILDに対しニンテダニブの投与を必要とした症例

日本医科大学武蔵小杉病院呼吸器内科[1]、日本医科大学武蔵小杉病院リウマチ・膠原病内科[2]、
日本医科大学大学院医学研究科呼吸器内科学分野[3]、日本医科大学付属病院病理部/解析人体病理学[4]

○鈴木彩奈[1]（すずき　あやな）、神尾孝一郎[1]、岳野光洋[2]、谷内七三子[1]、佐藤純平[1]、西島伸彦[1]、
齋藤好信[3]、清家正博[3]、寺崎泰弘[4]、弦間昭彦[3]、吾妻安良太[1]

69歳男性。両側肺門リンパ節腫大をを指摘され10年前に前医受診。気管支鏡検査にてサルコイドーシスと診断、当院へ転院後は副腎皮質ステロイドにて加療されていた。1年前右手関節炎の出現を契機に抗CCP抗体上昇と併せ関節リウマチの合併が判明、サラゾスルファピリジンの投与が開始された。しかし呼吸困難の増悪と、進行性の呼吸機能の低下及び肺の線維化を認めるためニンテダニブを導入。現在安全性と有効性を観察中である。

45. トラスツズマブ デルクステカン（T-DXd）投与後に生じた薬剤性肺障害の一例

横浜南共済病院呼吸器内科

○金子　恵（かねこ　めぐみ）、小泉晴美、廣俊太郎、前田千尋、金井亮憲、藤井裕明、高橋健一

82歳男性。Her2陽性胃癌の3次治療でトラスツズマブ デルクステカン（T-DXd）を投与、day9に38.9℃の発熱と右下葉の浸潤影を認めた。抗菌剤投与で解熱せず、陰影は拡大した。Day13に経気管支生検を施行、病理所見でDADが疑われ、T-DXdの薬剤性肺障害と診断、PSL（1.0mg/kg/日）開始後に陰影は改善傾向である。T-DXd投与後早期にも肺障害が生じる可能性があり注意を喚起したい。

46. クライオバイオプシーを施行したRFPによる薬剤性肺炎の1例

亀田総合病院呼吸器内科

○窪田紀彦（くぼた のりひこ）、本間雄也、谷口順平、吉見倫典、大槻　歩、伊藤博之、
金子教宏、中島　啓

42歳女性。肺MAC症の診断でCAM、RFP、EBによる薬物治療を開始。開始2週間後から発熱、咳嗽、呼吸困難が出現し、胸部単純CTで両側の汎小葉性すりガラス影を認め入院となった。クライオバイオプシーを施行したところ、肺実質へのリンパ球浸潤を認め、DLSTでRFP陽性であった。RFPによる薬剤性肺炎と診断し、休薬後に症状改善を得た1例を経験したので、文献的考察を含めて報告する。

セッションⅨ　16：30〜16：58

座長　小泉晴美（横浜南共済病院呼吸器内科）

47. 軽症新型コロナウイルス感染症で惹起された呼吸筋疲労の1例

大和市立病院呼吸器内科[1]、横浜市立大学大学院医学研究科呼吸器病学教室[2]

○井上（いのうえ）　聡（さとし）[1]、片　佑樹[1,2]、水堂祐広[1]、岡田浩平[1]、大津佑希子[1]、松本　裕[1]、
金子　猛[2]

症例　26歳女性　既往歴に特記事項なし。1ヶ月前にPCR検査でCOVID-19感染と診断　無治療で経過観察となっていたが、動作時呼吸困難が徐々に悪化し当院を受診した。胸部CTでは異常所見を認めなかったが、最大吸気量の著しい低下を認め6分間歩行も不可であった。肺機能検査、肺拡散能力検査の結果から呼吸筋力低下による症状であると診断、呼吸筋リハビリテーションで改善した。診断に至った経緯についての概説を行う。

48. COVID-19を疑われ紹介となったが、経過と画像所見から迅速に診断することができた肺胞蛋白症の1例

関東労災病院

○成田（なりた）篤哉（あつや）、石井亨典、川島英俊、石井宏志、西平隆一、平居義裕

症例：42歳男性。X年4月から労作時呼吸困難あり次第に増悪していき、11月に近医受診し胸部Xpで両側肺全体に浸潤影を認め当院紹介受診。体温37.0℃、SpO2 89%、WBCとCRPは基準値内。CTで両側肺にcrazy paving appearanceを伴うびまん性すりガラス陰影を認めた。同日入院し気管支肺胞洗浄で米のとぎ汁状の白濁液を回収したため肺胞蛋白症の診断に至った。

49. ステロイド投与にて寛解が得られた特発性リンパ球性胸膜炎の1例

亀田総合病院呼吸器内科

○本村芳一（もとむらよしかず）、本間雄也、窪田紀彦、谷口順平、吉見倫典、大槻　歩、
伊藤博之、金子教宏、中島　啓

83歳男性。5ヶ月前より両側胸水を指摘され、胸腔穿刺にて、リンパ球優位の滲出性胸水であったが、結核や悪性腫瘍は否定的であった。1ヶ月前より微熱、左胸痛が出現し、入院にて局所麻酔下胸腔鏡検査を行ったが、原因は不明であった。発熱と胸水増加が持続するため、特発性リンパ球性胸膜炎として、ステロイドを開始したところ自覚症状と胸水は改善した。文献的考察を含めて報告する。

50. アンケート調査にみる通学高校の偏差値と家庭における高校生の受動喫煙暴露率の関係

東京アレルギー・呼吸器疾患研究所[1]、なんぶ小児科アレルギー科[2]、なすこどもクリニック[3]、
獨協医科大学小児科[4]

○渡邉直人（わたなべ なおと）[1]、荒井一徳[1]、南部光彦[2]、福田啓伸[3]、吉原重美[4]

【目的】本邦における学校教育水準と家庭内受動喫煙率との因果関係を調査する。【方法】1都4県10校の高校生を対象に受動喫煙に関するアンケート調査を行い、高校の偏差値との関係を検討した。【結果】偏差値（MIN39-MAX59）と同居喫煙者がいる割合（MIN35.7%-MAX67%）には負の相関が、同居者に喫煙しないでほしいと考える割合（MIN20.1%-MAX56.3%）には正の相関が認められた。【結論】偏差値の低い学校ではより啓発が必要である。

今後のご案内

❑第 245 回日本呼吸器学会関東地方会

会　　期：2021 年 7 月 10 日（土）
会　　場：秋葉原コンベンションホール＋WEB（ハイブリッド開催）
会　　長：小林　国彦（埼玉医科大学国際医療センター呼吸器内科）

❑第 246 回日本呼吸器学会関東地方会
（合同開催：第 180 回日本結核・非結核性抗酸菌症学会関東支部学会）

会　　期：2021 年 9 月 25 日（土）
会　　場：秋葉原コンベンションホール
会　　長：石井　幸雄（筑波大学医学医療系/
筑波大学附属病院土浦市地域臨床教育センター）

❑第 247 回日本呼吸器学会関東地方会

会　　期：2021 年 11 月 6 日（土）
会　　場：秋葉原コンベンションホール
会　　長：中村　博幸（東京医科大学茨城医療センター）

❑第 248 回日本呼吸器学会関東地方会
（合同開催：第 181 回日本結核・非結核性抗酸菌症学会関東支部学会）

会　　期：2022 年 2 月 26 日（土）
会　　場：秋葉原コンベンションホール
会　　長：高森　幹雄（東京都立多摩総合医療センター）

※初期研修医ならびに医学生の発表を積極的に受け付けています。
初期研修医・医学生には入会義務はありません。
多数の参加をお待ちしています。

謝　辞

アストラゼネカ株式会社

グラクソ・スミスクライン株式会社

中外製薬株式会社

帝人ヘルスケア株式会社

日本ベーリンガーインゲルハイム株式会社

株式会社星医療酸器グループ

（五十音順）

2021 年 4 月 30 日現在

本会を開催するにあたり、上記の皆様よりご協賛いただきました。
ここに厚く御礼申し上げます。

第 244 回日本呼吸器学会関東地方会
会長　　西川　正憲
（藤沢市民病院）