**第89回呼吸器合同北陸地方会**

第101回 日本結核・非結核性抗酸菌症学会
第90回 日本呼吸器学会
第75回 日本呼吸器内視鏡学会
第60回 日本サルコイドーシス/肉芽腫性疾患学会

# プログラム

日　程：令和４年10月30日（日）　９時20分より

会　場：オンライン開催（Web配信）

集会長：公立丹南病院内科　中屋　孝清

---

一般財団法人日本結核・非結核性抗酸菌症学会北陸支部長
富山大学感染予防医学　山本　善裕

一般財団法人日本呼吸器学会北陸支部長
金沢医科大学呼吸器内科学　水野　史朗

特定非営利活動法人日本呼吸器内視鏡学会北陸支部長
金沢大学附属病院呼吸器外科　松本　　勲

日本サルコイドーシス／肉芽腫性疾患学会北陸支部長
新潟大学呼吸器・感染症内科学分野　菊地　利明

# 日　程　表

（一般演題：発表6分・質疑応答3分）

| A会場 | B会場 |
|---|---|
| 9：20～9：30<br>開会の挨拶 | |
| 9：30～9：57<br>感染症（一般）（A-01～A-03）<br>座長：白﨑　浩樹（福井県済生会病院　呼吸器内科） | 9：30～10：06<br>胸部外科・気管支内視鏡（B-01～B-04）<br>座長：清水　陽介（福井県立病院　外科・がん医療センター） |
| 10：00～10：45<br>感染症（抗酸菌）（A-04～A-08）<br>座長：中屋　孝清（公立丹南病院　内科） | 10：10～10：46<br>腫瘍1（B-05～B-08）<br>座長：安斎　正樹（福井大学医学部附属病院　呼吸器内科） |
| 10：50～11：17<br>びまん性肺疾患（A-09～A-11）<br>座長：早稲田優子（福井大学医学部附属病院　呼吸器内科） | 10：50～11：17<br>腫瘍2（B-09～B-11）<br>座長：出村　芳樹（福井赤十字病院　呼吸器内科） |
| 11：20～11：56<br>研修医セッション1（A-12～A-15）<br>座長：堺　隆大（福井県立病院　呼吸器内科） | 11：20～11：56<br>腫瘍3（B-12～B-15）<br>座長：中屋　順哉（福井県立病院　呼吸器内科） |
| 12：00～13：00<br>ランチョンセミナーA<br>「COPDにおけるHOT、NPPV、HFNCの管理と評価」<br>座長：小嶋　徹（福井県立病院　呼吸器内科　主任医長）<br>演者：小賀　徹（川崎医科大学　呼吸器内科学　主任教授）<br>共催：帝人ヘルスケア株式会社 | 12：00～13：00<br>ランチョンセミナーB<br>「ALIS登場後の難治性肺MAC症の治療」<br>座長：高橋　秀房（市立敦賀病院　理事）<br>演者：倉原　優（国立病院機構近畿中央呼吸器センター　感染予防研究室長）<br>共催：インスメッド合同会社 |
| 13：00～14：00<br>アフタヌーンセミナー<br>「今後の新たな喘息治療フェーズ～SITTのポジショニングの再考～」<br>座長・Keynote speech：西　耕一（石川県立中央病院　呼吸器内科　科長）<br>演者：放生　雅章（国立国際医療研究センター病院　呼吸器内科　診療科長）<br>共催：グラクソ・スミスクライン株式会社 | |
| 14：05～14：41<br>免疫・アレルギー性肺疾患・気道疾患（A-16～A-19）<br>座長：梅田　幸寛（福井大学医学部附属病院　呼吸器内科） | 14：05～14：41<br>研修医セッション2（B-16～B-19）<br>座長：門脇麻衣子（福井大学医学部附属病院　呼吸器内科） |
| 14：45～15：12<br>研修医セッション4（A-20～A-22）<br>座長：塚尾　仁一（福井県立病院　呼吸器内科） | 14：45～15：12<br>研修医セッション3（B-20～B-22）<br>座長：五十嵐一誠（市立敦賀病院　内科） |
| 15：20～16：20<br>特別講演<br>「線維性間質性肺疾患の治療－現状と今後の課題－」<br>座長：中屋　孝清（公立丹南病院　内科）<br>演者：久田　修（自治医科大学 内科学講座呼吸器内科学部門） | |
| 16：25～16：45<br>総会 | |
| 16：45～16：50<br>研修医セッション優秀演題発表 | |
| 16：50～17：00<br>閉会の挨拶 | |

12：00～13：00　運営協議会・評議員会※

※【A会場】・【B会場】とは会場が異なります。

# 集会のご案内

**■開催概要**

第89回呼吸器合同北陸地方会

会　期　　令和４年10月30日（日）

形　式　　オンライン開催（Web配信）

集会長　　中屋　孝清（公立丹南病院　内科）

**■参加登録・参加費のお支払い**

**〇事前参加登録締切**

令和４年10月30日（日）　12：00

※今回はオンライン開催のため、参加登録は第89回専用サイトからの受付のみとなります。

**〇参加費**

会　員　　1,000円

非会員　　1,000円

※初期研修医・学生・コメディカルは無料ですが、参加登録は必要です。

**〇参加登録・参加費のお支払いについて**

第89回サイト内「参加登録」ページ（https://gakkai-gran.jp/jrsh89/sanka.html）よりお申込みください。参加用URL等は参加費のお支払いをお済ませいただいた方にのみメールでお知らせいたしますので、コンビニ決済をご選択の方はお支払い期限に関わらずお早めにお支払いをお済ませくださいますようお願いいたします。

**■当日の参加に関するご案内**

本学会は、Zoomを利用したオンライン開催となります。スムーズな学会進行のため、下記の事前準備にご協力願います。

①インターネット回線の確保（有線接続が望ましいです）
②Zoomのインストールと最新版へのアップデート
③Webカメラの準備*（使用端末に内蔵されていない場合）
④イヤホンまたはヘッドセットの準備（端末内臓スピーカーの使用はハウリングの原因になります）

＊座長・演者のみ

※スマートフォンでのご参加は、表示や機能が不十分な場合がありますので、ご遠慮ください。

※第89回サイトにてZoomウェビナーマニュアルを公開予定です。当日までにご一読ください。

【座長の皆様】

| | |
|---|---|
| 入　　室 | ①事前にお送りする「パネリスト専用招待メール*」内のリンクをクリックします。<br>②参加者パネル・チャットパネルを開いておきます。 |
| 発　　表 | ①持ち時間(一般演題：発表6分＋質疑応答3分)をアナウンスします。<br>②質問方法(所属と氏名を明記の上チャットで送信)をアナウンスします。<br>③順番に演者を指名します。 |
| 質疑応答 | チャットに届いた質問を読み上げ、演者に答えていただくよう進行してください。 |
| 退　　室 | 画面右下の「退出」ボタンをクリックして退出します。 |

【演者の皆様】

| | |
|---|---|
| 入　　室 | ①事前にお送りする「パネリスト専用招待メール*」内のリンクをクリックします。<br>②座長から指名されたら、ミュートを解除・ビデオをオンにして発表を開始します。<br>③スライドの操作はご自身で行っていただきます。 |
| 質疑応答 | ①座長が質問を読み上げますので、回答してください。<br>②質疑応答の終了後、マイクをミュート・ビデオをオフにしてください。 |
| 退　　室 | 画面右下の「退出」ボタンをクリックして退出します。 |

＊座長および演者の皆様には、マイク・ビデオの操作が自由に行える「パネリスト」としてご参加いただきます。事前にお送りする「パネリスト専用招待メール」からご担当のセッションが行われる会場の全てのプログラムにご参加いただくことが可能ですが、ご担当外のプログラムの進行中は、マイク・ビデオを切った状態でご聴講くださいますようお願い申し上げます。

【聴講者の皆様】

| | |
|---|---|
| 入　　室 | ①メールでご案内する「Zoom登録ページ」のURLより、事前登録を行います。<br>②①で登録したメールアドレス宛に、「Zoom登録完了確認メール」が届きます。<br>③当日は、②の確認メール内のリンクまたはURLより会場にアクセスしてください。 |
| 発　　表 | 定刻になるとセッションが始まりますので、聴講してください。 |
| 質疑応答 | ①画面下部の「チャット」アイコンをクリックし、所属・氏名・質問内容を入力します。<br>②座長が質問を読み上げ、演者が回答します。 |
| 退　　室 | 画面右下の「退出」ボタンをクリックして退出します。 |

**■運営協議会・評議員会合同委員会**

日　時　　令和４年10月30日（日）　12：00～13：00

場　所　　運営協議会・評議員会合同委員会オンライン会場*

＊「運営協議会・評議員会合同委員会」は、【A会場】【B会場】とは別の会場で行います。ご出席される方にはメールにて専用のURLをご案内いたしますので、そちらよりアクセスしてください。

**■研修医セッションの表彰について**

研修医セッションでは、優れた演題を審査の上決定し、優秀演題賞として、10月30日（日）の総会後に表彰者を発表いたします。

**【支部主催学術講演会におけるCOI（利益相反）申告書の提出について】**

**１．日本呼吸器学会に演題を出す場合**

日本呼吸器学会サイト内「利益相反」ページ（https://www.jrs.or.jp/about/col.html）

**○申告書の提出**

筆頭演者は、日本呼吸器学会サイト「利益相反」ページより、「［様式１］総会・地方会・講演会等における講演・口演・ポスター発表に関わるCOI自己申告書」をダウンロードしてください。必要事項を記載の上、運営サポート事務局（tanaka@kagasaisei.jp）までメールにてご提出ください。メール本文には、呼吸器学会会員番号（お持ちの方のみ）とお名前をフルネームで記入してください。

**○学会発表スライド内での表示**

「［様式1-A］学術講演会口頭発表時のスライド例」を参考にしてください。

学会発表の１枚目のスライドに挿入してください。

申告すべきCOI状態がない時

申告すべきCOI状態があるとき

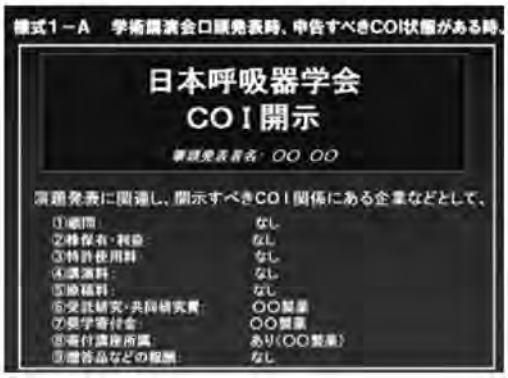

## ２．日本呼吸器内視鏡学会に演題を出す場合

日本呼吸器内視鏡学会サイト「COI（利益相反）」ページ（https://www.jsre.org/about/coi.html）

**〇報告書の提出**

筆頭演者は、日本呼吸器内視鏡学会サイト「COI（利益相反）」ページより「［様式１］発表者のCOI報告書」をダウンロードしてください。必要事項を記載の上、運営サポート事務局（tanaka@kagasaisei.jp）までメールにてご提出ください。メール本文には、日本呼吸器内視鏡学会会員番号（お持ちの方のみ）とお名前をフルネームで記入してください。

**〇学会発表スライド内での表示**

「［様式1-A,B］学術講演会口頭発表時のスライド例／ポスター発表時のポスター例」を参考にしてください。学会発表の１枚目のスライドに挿入してください。

## ３．日本結核・非結核性抗酸菌症学会に演題を出す場合

**〇学会発表スライド内での表示**

総会COIスライド例（https://www.kekkaku.gr.jp/ntm/no127/images/coi-style_1-A.ppt）

学会発表の１枚目のスライドに挿入してください。

## ４．日本サルコイドーシス／肉芽腫性疾患学会に演題を出す場合

**〇学会発表スライド内での表示**

学会発表の１枚目のスライドに挿入してください。

内科学会の利益相反（COI）開示スライド例（https://www.naika.or.jp/coi/slide.html）を修正して利用してください。

第89回呼吸器合同北陸地方会 運営サポート事務局
田中昭文堂印刷株式会社　学会事業部
〒920-0377　石川県金沢市打木町東1448番地
TEL：076-269-7788　FAX：076-269-7311
MAIL：tanaka@kagasaisei.jp

# 企　画　演　題

日　時：令和４年10月30日（日）　15時20分より
場　所：A会場

■特別講演（15：20～16：20）

「線維性間質性肺疾患の治療－現状と今後の課題－」
演者：久田　　修（自治医科大学　内科学講座呼吸器内科学部門）

日　時：令和４年10月30日（日）　12時より
場　所：A会場・B会場

■ランチョンセミナーA（12：00～13：00）

「COPDにおけるHOT、NPPV、HFNCの管理と評価」
演者：小賀　　徹（川崎医科大学　呼吸器内科学　主任教授）
共催：帝人ヘルスケア株式会社

■ランチョンセミナーB（12：00～13：00）

「ALIS登場後の難治性肺MAC症の治療」
演者：倉原　　優（国立病院機構近畿中央呼吸器センター　感染予防研究室長）
共催：インスメッド合同会社

日　時：令和４年10月30日（日）　13時より
場　所：A会場

■アフタヌーンセミナー（13：00～14：00）

「今後の新たな喘息治療フェーズ ～SITTのポジショニングの再考～」
演者：放生　雅章（国立国際医療研究センター病院）
共催：グラクソ・スミスクライン株式会社

## 特別講演　　10月30日（日）　A会場　15：20～16：20

# 「線維性間質性肺疾患の治療－現状と今後の課題－」

自治医科大学　内科学講座呼吸器内科学部門
**久田　　修**　先生

**所属**

自治医科大学内科学講座呼吸器内科学部門准教授

**学歴・職歴**

2000年３月　東北大学医学部卒業
2000年４月　聖路加国際病院内科研修医
2003年４月　東北大学病院呼吸器内科
2007年９月　東北大学大学院医学系研究科卒業
2007年10月　東北大学病院呼吸器内科医員
2008年４月　大崎市民病院内科医員
2008年10月　東北大学高等教育開発センター助教（東北大学呼吸器内科併任）
2011年５月　東北大学病院呼吸器内科助教
2013年５月　ブリガムアンドウィメンズ病院呼吸器内科　Postdoctal associate
2014年１月　コーネル大学医学部呼吸器内科　Postdoctal associate
2017年10月　自治医科大学附属病院呼吸器センター・内科部門病院講師
2018年４月　自治医科大学内科学講座呼吸器内科学部門講師
2022年４月　自治医科大学内科学講座呼吸器内科学部門准教授

**所属学会**

日本内科学会：認定医、総合内科専門医、指導医
日本呼吸器学会：呼吸器専門医、指導医
日本肺癌学会
日本内視鏡学会
日本アレルギー学会
日本サルコイドーシス/肉芽腫性疾患学会

**受賞歴**

2013年　日本呼吸器財団ファイザーフェローシップ

**主な研究分野**

びまん性肺疾患

## ランチョンセミナーA　　10月30日（日）　A会場　12：00～13：00

# 「COPDにおけるHOT、NPPV、HFNCの管理と評価」

川崎医科大学　呼吸器内科学　主任教授
**小賀　　徹**　先生

**略歴**

| | |
|---|---|
| 平成７年３月24日 | 京都大学医学部卒業 |
| 平成７年５月16日 | 京都大学胸部疾患研究所附属病院理学呼吸器科　研修医 |
| 平成８年６月１日 | 財団法人田附興風会医学研究所北野病院　内科研修医 |
| 平成10年４月１日 | 京都大学大学院医学研究科博士課程（内科系専攻） |
| 平成14年４月１日 | 社会福祉法人京都桂病院呼吸器センター　医師 |
| 平成15年７月１日 | 京都大学大学院医学研究科　研修員（神経細胞薬理学） |
| 平成15年10月１日 | 同上　産学官連携研究員（神経細胞薬理学） |
| 平成19年２月16日 | 京都大学医学部附属病院リハビリテーション部　助教 |
| 平成20年４月１日 | 京都大学大学院医学研究科呼吸管理睡眠制御学　講師 |
| 平成23年12月１日 | 京都大学大学院医学研究科呼吸管理睡眠制御学　准教授 |
| 平成30年４月１日 | 京都大学大学院医学研究科呼吸器内科学　特定准教授 |
| 平成30年10月１日 | 川崎医科大学呼吸器内科学　主任教授<br>現在に至る |

**賞罰**

| | |
|---|---|
| 平成17年11月16日 | エルウィン・フォン・ベルツ賞１等 |
| 平成18年５月31日 | 日本呼吸器学会奨励賞 |
| 平成18年12月20日 | 生存科学研究武見奨励賞 |
| 平成19年11月17日 | PneumoForum賞 |
| 平成20年６月12日 | 日本アレルギー学会学術大会賞 |
| 平成22年11月25日 | 日本アレルギー協会研究奨励賞 |
| 平成30年４月25日 | 日本呼吸器学会熊谷賞 |

**所属学会**

日本内科学会（認定内科医・指導医）、日本呼吸器学会（専門医・指導医）、日本睡眠学会（専門医）、日本呼吸ケアリハビリテーション学会（呼吸ケア指導士）、日本アレルギー学会、日本肺癌学会、日本感染症学会、American Thoracic Society、European Respiratory Society Editorial board American Journal of Respiratory and Critical Care Medicine; COPD：Journal of Chronic Obstructive Pulmonary Disease; Journal of Clinical Medicine; Respiratory Investigation

共催：帝人ヘルスケア株式会社

## ランチョンセミナーB　　10月30日（日）　A会場　12：00～13：00

# 「ALIS登場後の難治性肺MAC症の治療」

国立病院機構近畿中央呼吸器センター　感染予防研究室長
**倉原　　優**　先生

**所属**
独立行政法人国立病院機構近畿中央呼吸器センター感染予防研究室長

**学歴・職歴**
2006年　　滋賀医科大学卒業
洛和会音羽病院での初期研修を修了後、
2008年より国立病院機構近畿中央呼吸器センター内科医師
2022年より同センター臨床研究センター感染予防研究室長、感染症内科医長

**所属学会等**
日本内科学会：総合内科専門医・指導医
日本呼吸器学会：呼吸器専門医・指導医
日本結核・非結核性抗酸菌症学会：認定医・指導医
日本感染症学会：感染症専門医・指導医
インフェクションコントロールドクター
音楽療法士

**執筆活動**
自身のブログで論文の解説やエッセイを執筆
（ブログ「呼吸器内科医」：http://pulmonary.exblog.jp/）

**著書**
『呼吸器の薬の考え方、使い方』
『COPDの教科書』
『喘息バイブル』
『ねころんで読める呼吸』シリーズ
『本当にあった医学論文』シリーズ
『新型コロナ病棟ナース戦記』
『ポケット呼吸器診療』（毎年改訂）他多数

共催：インスメッド合同会社

## アフタヌーンセミナー　10月30日（日）　A会場　13：00～14：00

# 「喘息治療の現状と課題」

座長・Keynote Speech：西　耕一（石川県立中央病院　呼吸器内科　部長）

# 「今後の新たな喘息治療フェーズ ～SITTのポジショニングの再考～」

国立国際医療研究センター病院
**放生　雅章　先生**

**主な職歴**

| | |
|---|---|
| 1987年 | 北海道大学医学部卒業 |
| | 国立病院医療センターにて初期・後期研修 |
| 1992年 | 国立国際医療センター国際協力局派遣協力課厚生技官 |
| 1995年 | カナダ・マッギル大学ミーキンス・クリスティ研究所研究員 |
| 2002年 | 国立国際医療センターアレルギー科医長 |
| 2010年 | 国立国際医療研究センター国府台病院呼吸器内科科長 |
| 2013年 | 国立国際医療研究センター病院第２呼吸器科医長 |
| 2016年 | NTT東日本関東病院呼吸器センター長 |
| 2019年 | 国立国際医療研究センター病院呼吸器内科診療科長 |

**所属学会**

・日本内科学会（評議員）
・日本呼吸器学会（専門医制度統括委員会/ガイドライン施行管理委員会委員、COPDガイドライン第６版編集委員、ACO診断と治療の手引き2022作成委員）
・日本アレルギー学会（理事、喘息管理・予防ガイドライン2018、2021作成委員、COVID-19対策特別委員会委員）

共催：グラクソ・スミスクライン株式会社

## 感染症（一般）（9：30～9：57）

座長：白﨑　浩樹（福井県済生会病院　呼吸器内科）

### A-01. VV-ECMOを含む集学的治療により救命し得た重症レジオネラ肺炎の一例

金沢大学附属病院　呼吸器内科　○山本　祥博、築田　紗矢、本江　真人
村瀬　裕哉、岩淵　佑、武藤　篤
加瀬　一政、武田　仁浩、寺田　七朗
古林　崇史、木場　隼人、渡辺　知志
丹保　裕一、大倉　徳幸、原　丈介
木村　英晴、阿保　未来、矢野　聖二

### A-02. 濾胞性リンパ腫に対し抗CD20モノクローナル抗体治療中に難治性の経過を辿ったCOVID-19の一例

福井県立病院　呼吸器内科　○上田　翼、岩井　良磨、塚尾　仁一
堺　隆大、山口　航、中屋　順哉
小嶋　徹
杉田玄白記念公立小浜病院　内科　藤井　裕也

### A-03. レジオネラ尿中抗原が陽性となったLegionella longbeachaeによる重症肺炎の一例

金沢医科大学　呼吸器内科学　○四宮　祥平、田中　琢弥、石毛　陽子
塩谷　郁代、山村　孝一、佐久間貴士
西木　一哲、中瀬　啓介、野尻　正史
高原　豊、及川　卓、水野　史朗

## 感染症（抗酸菌）（10：00～10：45）

座長：中屋　孝清（公立丹南病院　内科）

### A-04. 肺野病変を認めず、脊椎炎、胸膜炎を呈した肺MAC症の1例

福井大学医学部附属病院　呼吸器内科　○細川　泰、門脇麻衣子、本定　千知
安斎　正樹、竹内　亜衣、山岡　幸司
木村　聡美、三ツ井美穂、島田　昭和
山口　牧子、園田　智明、梅田　幸寛
早稲田優子、石塚　全

### A-05. 当院で経験した肺非結核性抗酸菌症の臨床像ー抗酸菌の検出同定ありとなしの比較ー

独立行政法人国立病院機構　七尾病院　呼吸器内科　○藤村　政樹、安井　正英

### A-06. サルコイドーシスと鑑別を要した非結核性抗酸菌症の一例

福井県立病院　呼吸器内科　○岩井　良磨、中屋　順哉、上田　翼
塚尾　仁一、堺　隆大、山口　航
小嶋　徹

### A-07. Mycobacterium intracellulareによる感染性肺嚢胞の一例

石川県立中央病院　呼吸器内科　○中積　広貴、田中　智、掛下　和幸
谷　まゆ子、曽根　崇、西辻　雅
西　耕一、井田朝彩香、田中　伸佳
同　呼吸器外科　藤森　英希

### A-08. 肺癌と鑑別を要した播種性非結核性抗酸菌症の一例

国民健康保険 小松市民病院　呼吸器内科　○中井知帆香、掛下　和幸、佐伯　啓吾
米田　太郎
金沢大学附属病院　呼吸器内科　木場　隼人
森田病院　森田　弘子
しんたに医院　新谷　博元

## びまん性肺疾患(10：50～11：17)

座長：早稲田優子（福井大学医学部附属病院　呼吸器内科）

### A-09. 新型コロナウイルス感染症と鑑別を要した抗MDA-5抗体陽性間質性肺炎の剖検症例

厚生連高岡病院　呼吸器内科、金沢大学附属病院　呼吸器内科　○村瀬　裕哉
厚生連高岡病院　呼吸器内科　坂東　彬人、鈴木　淳也、芝　靖貴
同　腫瘍内科　岩佐　圭一、柴田　和彦
金沢大学附属病院　呼吸器内科　渡辺　知志、矢野　聖二

### A-10. ステロイド反応性が良好であったアミオダロン肺障害の一例

石川県立中央病院　呼吸器内科　○田中　智、曽根　崇、中積　広貴
谷　まゆ子、西辻　雅、西　耕一

### A-11. びまん性肺胞出血を合併した若年の特発性肺線維症の1例

新潟県立中央病院　呼吸器内科　○山﨑　凌、石田　卓士、柳井　謙佑
眞水　飛翔、石川　大輔、河上　英則
同　総合内科　古川　俊貴
同　呼吸器外科　細田　裕太、齋藤　正幸
同　病理診断科　酒井　剛

## 研修医セッション1 (11：20～11：56)

座長：堺　隆大（福井県立病院　呼吸器内科）

### A-12. スエヒロタケによるアレルギー性気管支肺真菌症の1例

新潟市民病院　臨床研修医　○大塚紗歩子
同　呼吸器内科　宮林　貴大、小柴　多郎、冨田　悠祐
早福はるか、大嶋恭一郎、渡井はづき
永野　啓、林　正周、影向　晃
阿部　徹哉
千葉大学真菌医学研究センター　臨床感染症分野　渡邉　哲

### A-13. 初診時に末梢気管支内粘液栓を認めたアレルギー性気管支肺アスペルギルス症の１例

加賀市医療センター　初期研修医　○平谷　菜生
同　呼吸器内科　岩崎　一彦、吉田　匠生、岡崎　彰仁

### A-14. SARS-CoV-2 mRNAワクチン接種後に発症した器質化肺炎の１例

石川県立中央病院　初期研修医　○藤田　颯人
同　呼吸器内科　田中　智、中積　広貴、谷　まゆ子
曽根　崇、西辻　雅、西　耕一

### A-15. 麦門冬湯による薬剤性肺炎が疑われた一症例

新潟大学医歯学総合病院　医師研修センター　○田島　義家
長岡赤十字病院　呼吸器内科　沼田　由夏、渡辺　裕介、畠山　琢磨
谷川　俊也、安藤　由実、古塩　純
島岡　雄一、石田　晃、西堀　武明
佐藤　和弘
同　薬剤部　医薬情報課　大関　裕

## 免疫・アレルギー性肺疾患・気道疾患(14：05～14：41)

座長：梅田　幸寛（福井大学医学部附属病院　呼吸器内科）

### A-16. 難治性慢性咳嗽診療を考える（vol.3）
### ー 咳関連喉頭異常感から咽喉頭逆流症（LPRD）の診断に迫る ー

金沢春日クリニック　呼吸器内科・アレルギー科　○小川　晴彦、内田　由佳

### A-17. COPD患者における血清Creatinine（Cr）/Cystatin C（CysC）についての検討

金沢医科大学　呼吸器内科　○川﨑　靖貴、西木　一哲、田中　琢弥
塩谷　郁代、石毛　陽子、山村　孝一
佐久間貴士、中瀬　啓介、野尻　正史
加藤　諒、四宮　祥平、高原　豊
及川　卓、水野　史朗

### A-18. 抗ARS抗体陽性間質性肺炎に合併した顕微鏡的多発血管炎の一例

公立小浜病院　呼吸器内科　○藤井　裕也
福井県立病院　呼吸器内科　岩井　良磨、上田　翼、塚尾　仁一
堺　隆大、山口　航、中屋　順哉
小嶋　徹

### A-19. COVID19罹患数ヶ月後に発症した好酸球性肺炎の１例

JCHO金沢病院　呼吸器内科　○渡辺　和良、酒井　珠美、野村　俊一
武藤　篤
金沢大学　呼吸器内科　木村　英晴

## 研修医セッション４ (14：45～15：12)

座長：塚尾　仁一（福井県立病院　呼吸器内科）

### A-20. 骨髄異形成症候群を伴い両肺浸潤影による呼吸不全で致命的な経過をとったVEXAS症候群の一例


新潟大学医歯学総合病院　医師研修センター　○宮加谷昌紀
同　呼吸器・感染症内科　穂苅　諭、佐藤　和茂、柴田　怜、木村　陽介、島　賢治郎、青木　信将、大嶋　康義、渡部　聡、小屋　俊之、菊地　利明
同　血液内科　川上　絢子、増子　正義


### A-21.（演題取り下げ）高度側弯によるII型呼吸不全で、低身長の為、マルファン症候群であることに気がつけなかった症例


信楽園病院　呼吸器内科　○楡井　志歩、手塚　貴文、川崎　聡


### A-22. 気管支鏡検査中に脱落を認めたIgG4関連疾患による左主気管支炎症性偽腫瘍の一例


富山県立中央病院　呼吸器内科　○中川友加里、正木　康晶、畦地　健司、髙田　巨樹、津田　岳志、谷口　浩和
同　病理診断科　内山　明央、石澤　伸
同　放射線診断科　阿保　斉

## 胸部外科・気管支内視鏡（9：30～10：06）

座長：清水　陽介（福井県立病院　外科・がん医療センター）

### B-01. 区域間腫瘍に対して、RFIDマイクロチップを留置した１切除例


黒部市民病院　呼吸器外科　○本間　崇浩
山形大学　第二外科　鈴木　潤
富山大学　呼吸器外科　尾嶋　紀洋、土谷　智史
黒部市民病院　呼吸器内科　郷原　和樹、須田　哲史、河岸由紀男
富山大学　第一内科　神原　健太


### B-02. 気管支鏡による粘液栓除去で改善が得られた*Penicillium citrinum*によるアレルギー性気管支肺真菌症の1例


国立病院機構 金沢医療センター　呼吸器内科　○米田　知晃、新屋　智之、北　俊之
上田　宰、高戸　葉月


### B-03. 経気管支肺生検で診断しえた好酸球性多発血管炎性肉芽腫症の1例


福井県済生会病院　内科　○松林　遼、清水　崇弘、清家　悠樹
白﨑　浩樹、岡藤　和博、大倉　清孝
同　脳神経内科　上野亜佐子
同　病理科　中沼　安二


### B-04. 診断に難渋した気管支狭窄の１例


金沢大学　呼吸器外科　○高山　恭滉、齋藤　大輔、芝原　史記
高山　哲也、田中　伸廣、吉田　周平
松本　勲

## 腫瘍 1 (10：10～10：46)

座長：安斎　正樹（福井大学医学部附属病院　呼吸器内科）

### B-05. 小細胞肺癌に合併した乳び心膜症の１例

長岡赤十字病院　呼吸器内科　○畠山　琢磨、石田　晃、谷川　俊也
渡辺　裕介、安藤　由実、古塩　純
島岡　雄一、西堀　武明、沼田　由夏
佐藤　和弘

### B-06. 食道癌に対する放射線照射野内に発生した小細胞肺癌の1例

黒部市民病院　呼吸器内科　○郷原　和樹、須田　哲史、河岸由紀男

### B-07. 鬱血肝と鑑別を要した小細胞肺癌、びまん性肝転移の1例

金沢医科大学　呼吸器内科　○石毛　陽子、西木　一哲、田中　琢弥
塩谷　郁代、山村　孝一、佐久間貴士
中瀬　啓介、野尻　正史、加藤　諒
四宮　祥平、高原　豊、及川　卓
水野　史朗

### B-08. 胸水を契機に発見されたカルチノイドの一例

新潟県立燕労災病院　呼吸器内科　○菅野　直人、有田　将史、諏訪　陽子
同　総合診療内科　小泉　健

## 腫瘍 2 (10：50～11：17)

座長：出村　芳樹（福井赤十字病院　呼吸器内科）

### B-09. 免疫関連有害事象により治療中止となった症例における無治療下無増悪生存期間の提示

富山大学附属病院　第一内科　○平井　孝弘、湊山　周平、橋爪　萌
松本　正大、林　加奈、勢藤　善大
徳井宏太郎、高　千紘、岡澤　成祐
神原　健太、今西　信悟、三輪　敏郎
猪又　峰彦
同　臨床腫瘍部　林　龍二
富山大学　保健管理センター　松井　祥子

### B-10. 化学療法後に著明な低Na血症をきたし塩類喪失性腎症と考えられた一例

長岡赤十字病院　呼吸器内科　○渡辺　裕介、古塩　純、谷川　俊也
畠山　琢磨、安藤　由実、沼田　由夏
島岡　雄一、石田　晃、西堀　武明
佐藤　和弘
同　代謝内分泌内科　深井　悠未、古川　和郎

### B-11. テポチニブが著効したMETex14 skipping陽性進行肺扁平上皮癌の1例

金沢市立病院　呼吸器内科　○黒川　浩司、市川由加里、古荘　志保
片山　伸幸

## 腫瘍 3 (11：20～11：56)

座長：中屋　順哉（福井県立病院　呼吸器内科）

### B-12. リウマトレックス中止にて自然軽快した関節リウマチ合併リンパ増殖性疾患の2例

福井赤十字病院　呼吸器内科　○武田　俊宏、出村　芳樹、佐々木　圭
黒川　紘輔、軸屋　紀宏、大井　昌寛
多田　利彦、赤井　雅也

### B-13. 診断に苦慮した血管内リンパ腫によるplatypnea-orthodeoxia syndromeの一例

新潟大学医歯学総合病院　呼吸器・感染症内科　○高橋　祐樹、木村　陽介、才田　優
穂苅　諭、青木　信将、大嶋　康義
渡部　聡、小屋　俊之、菊地　利明
同　循環器内科　酒井　亮平
同　皮膚科　土田　裕子
同　脳神経内科　徳武　孝允
同　血液・内分泌・代謝内科　滝澤　淳
新潟大学医学部　臨床病理学分野　谷　優佑
新潟大学大学院医歯学総合研究科　分子・診断病理学分野　髙嶋沙織里
新潟大学医歯学総合病院　病理部　梅津　哉

### B-14. 当院における癌性胸膜炎に対する滅菌調整タルクを用いた胸膜癒着術の検討

新潟市民病院　呼吸器内科　○大嶋恭一郎、阿部　徹哉、早福はるか
冨田　悠祐、渡井はづき、永野　啓
林　貴大、林　正周、影向　晃

### B-15. Ipilimumab＋Nivolumab併用療法後に治療抵抗性の汎血球減少を来した悪性胸膜中皮腫の一例

福井赤十字病院　呼吸器内科　○黒川　紘輔、多田　利彦、佐々木　圭
武田　俊宏、軸屋　紀寛、大井　昌寛
出村　芳樹、赤井　雅也

## 研修医セッション2（14：05～14：41）

座長：門脇麻衣子（福井大学医学部附属病院　呼吸器内科）

### B-16. 緊張性気胸を伴った膿胸の1手術例

金沢医科大学病院　臨床研修センター　○桑田　紗希
金沢医科大学　呼吸器外科学　溝口　敬基、石川　真仁、岩井　俊
飯島　慶仁、本野　望、浦本　秀隆

### B-17. 肺Nocardia farcinica症の1例

福井赤十字病院　呼吸器内科　○佐々木　圭、黒川　鉱輔、武田　俊宏
軸屋　紀宏、大井　昌寛、多田　利彦
出村　芳樹、赤井　雅也

### B-18. Golimumab投与中にニューモシスチス肺炎を発症した関節リウマチの1例

金沢医科大学　臨床研修センター　○林　祐弥
同　呼吸器内科　西木　一哲、田中　琢弥、石毛　陽子
塩谷　郁代、山村　孝一、佐久間貴士
中瀬　啓介、野尻　正史、加藤　諒
四宮　祥平、高原　豊、及川　卓
水野　史朗

### B-19. Mycobacterium seoulenceによる肺感染症の1例

新潟市民病院　臨床研修医　○木村このみ
同　呼吸器内科　早福はるか、冨田　悠佑、大嶋恭一郎
渡井はづき、永野　啓、宮林　貴大
林　正周、影向　晃、阿部　徹哉
国立病院機構西新潟中央病院　呼吸器内科　桑原　克弘

## 研修医セッション３ (14：45～15：12)

座長：五十嵐一誠（市立敦賀病院　内科）

### B-20. 肺腺癌治療中にリンパ管閉塞を認め、脂肪制限食が有効であった乳糜腹水の1例


| | | |
|---|---|---|
| 新潟県立中央病院 | 臨床研修医 | ○桑名　佑輔 |
| 同 | 内科 | 眞水麻以子、丹野　侑斗、柳井　謙佑 |
| | | 山﨑　　凌、眞水　飛翔、石川　大輔 |
| | | 河上　英則、古川　俊貴、石田　卓士 |
| 同 | 脳神経内科 | 木島　朋子 |


### B-21. 著明な白血球上昇がありG-CSF産生細胞が認められた肺多形癌の一剖検例


| | | |
|---|---|---|
| 富山大学附属病院 | 卒後臨床研修センター | ○川口　アエ |
| 同 | 第一内科 | 岡澤　成祐、湊山　周平、橋爪　　萌 |
| | | 松本　正大、林　　加奈、勢藤　善大 |
| | | 平井　孝弘、徳井宏太郎、高　　千紘 |
| | | 神原　健太、今西　信悟、三輪　敏郎 |
| | | 猪又　峰彦 |
| 同 | 臨床腫瘍部 | 林　　龍二 |
| 富山大学 | 保健管理センター | 松井　祥子 |
| 同 | 病態病理学講座 | 奥野のり子 |


### B-22. 肺腺癌に対してベバシズマブ治療中に発症した気管縦隔瘻の一例


| | | |
|---|---|---|
| 富山県立中央病院 | 呼吸器内科 | ○半田　茉莉、津田　岳志、畦地　健司 |
| | | 髙田　巨樹、正木　康晶、谷口　浩和 |
| 同 | 病理診断科 | 内山　明央、石澤　　伸 |
| 同 | 放射線診断科 | 阿保　　斉 |

# 一般演題抄録

## A-01

**VV-ECMOを含む集学的治療により救命し得た重症レジオネラ肺炎の一例**

金沢大学附属病院　呼吸器内科

○山本　祥博、築田　紗矢、本江　真人、村瀬　裕哉、岩淵　佑、武藤　篤、加瀬　一政、武田　仁浩、寺田　七朗、古林　崇史、木場　隼人、渡辺　知志、丹保　裕一、大倉　徳幸、原　丈介、木村　英晴、阿保　未来、矢野　聖二

症例は70歳女性。Sjogren症候群、クリオグロブリン血症に伴う血管炎のため当院に通院していた。XX年７月に発熱、関節痛、食欲不振が出現し、呼吸困難が出現、増悪したため救急搬送された。救急搬送時、酸素マスク下でも酸素化が維持できず、気管挿管を施行した。胸部CTでは広範に浸潤影を認め、尿中レジオネラ抗原陽性が判明し、レジオネラ肺炎と診断した。FiO２ 100%下でも酸素化維持できず、VV-ECMOを導入した。LVFX点滴および全身管理による集学的治療により、呼吸状態は改善し、第11病日にECMOを離脱した。その後も陰影の改善に乏しく、発熱、炎症反応高値が持続したため、続発性器質化肺炎を疑いステロイド投与を行った。その後全身状態は改善し、一般病棟に転棟の上でステロイド漸減中である。VV-ECMOを含めた集学的治療により救命し、示唆に富む症例と考えられたため、文献的考察も含めて報告する。

## A-02

**濾胞性リンパ腫に対し抗CD20モノクローナル抗体治療中に難治性の経過を辿ったCOVID-19の一例**

[1]福井県立病院　呼吸器内科
[2]杉田玄白記念公立小浜病院　内科

○上田　翼[1]、岩井　良磨[1]、塚尾　仁一[1]、堺　隆大[1]、山口　航[1]、中屋　順哉[1]、小嶋　徹[1]、藤井　裕也[2]

CD20陽性のB細胞性リンパ増殖性疾患に対してリツキシマブやオビヌツズマブといったB細胞枯渇療法が行われる。B細胞枯渇療法を行われている際には細胞性免疫の抑制が生じる。このため同薬剤での治療期間中にCOVID-19に罹患することで予後不良の転機を辿ることや、ウイルス陰性化まで通常よりも長く期間を要するケースがあることが報告されている。また治療期間中はCOVID-19に対するワクチン接種への免疫獲得不良を生じることも報告されている。濾胞性リンパ腫に対しオビヌツズマブでの治療を行われている際にCOVID-19に罹患し繰り返し中等症Ⅱのウイルス性肺炎を生じ治療に難渋した一例を提示する。

## A-03

**レジオネラ尿中抗原が陽性となったLegionella longbeachaeによる重症肺炎の一例**

金沢医科大学　呼吸器内科学

○四宮　祥平、田中　琢弥、石毛　陽子、塩谷　郁代、山村　孝一、佐久間貴士、西木　一哲、中瀬　啓介、野尻　正史、高原　豊、及川　卓、水野　史朗

Legionella longbeachaeはレジオネラ感染の中でも頻度の少ない感染症で、レジオネラ尿中抗原が陰性となるため発見が遅れて治療が遅くなることもある。症例は80歳の女性で、発熱と呼吸不全を主訴に来院。右上葉の肺炎像と白血球、CRP、トランスアミナーゼの上昇と低Na血症をを認め、入浴歴からレジオネラ肺炎を疑いLSFXによる治療を開始した。翌日にレジオネラ尿中抗原が陽性となり確定診断とした。その後人工呼吸器管理が必要となり呼吸不全が悪化して死亡した。喀痰培養からL.longbeachaeが培養され、同細菌による肺炎と確定できたが、尿中抗原が陽性になることは珍しい。細菌量を測定し、濃度別にリボテストレジオネラで測定したところ、細菌量が多ければリボテストレジオネラで陽性になることが判明した。リボテストレジオネラではL.pneumophila以外のレジオネラ属も検出できる可能性がある。

## A-04

**肺野病変を認めず、脊椎炎、胸膜炎を呈した肺MAC症の１例**

福井大学医学部附属病院　呼吸器内科

○細川　泰、門脇麻衣子、本定　千知、安斎　正樹、竹内　亜衣、山岡　幸司、木村　聡美、三ツ井美穂、島田　昭和、山口　牧子、園田　智明、梅田　幸寛、早稲田優子、石塚　全

症例は86歳女性。呼吸困難で受診、画像で左胸水貯留と左胸膜の肥厚を認めた。３年前にM.aviumによる脊椎炎と診断されたが、治療を拒否していた。

血液検査はT-spot、抗MAC抗体陰性、胸水は滲出性でADAの上昇を認めず、５週後の培養でM.aviumが検出された。

非結核性抗酸菌による脊椎炎、胸膜炎は稀で、特徴的な肺野病変を伴わない場合、診断が困難となる。文献的考察を加え報告する。

## A-05

**当院で経験した肺非結核性抗酸菌症の臨床像－抗酸菌の検出同定ありとなしの比較－**

独立行政法人国立病院機構 七尾病院　呼吸器内科
○藤村　政樹、安井　正英

目的と方法：2012年４月～2018年12月（６年８か月間）に初診した患者。微熱、寝汗、倦怠感、食欲不振、体重減少などの全身症状と画像所見から臨床的にNTMと診断した患者51例中、経過が不詳の13例を除いた38例の臨床像と経過を後方視的に検討した（2022年３月）。喀痰から抗酸菌が検出同定された25例とされなかった13例を比較した。
結果：両群間には、治療のカテゴリーに有意差がみられたが、全身症状の有無、CRP、ESR、病状の経過、病型分類、スリガラス斑状陰影の出現頻度と経過、濃い結節～斑状陰影の出現頻度と経過に差はみられなかった。抗酸菌の検出あり、全身症状ありの症例では抗酸菌治療を行った頻度が多かった。抗酸菌治療群とCAM治療群の比較では、病状の経過に差を認めなかった。

## A-06

**サルコイドーシスと鑑別を要した非結核性抗酸菌症の一例**

福井県立病院　呼吸器内科
○岩井　良磨、中屋　順哉、上田　　翼、塚尾　仁一、
　堺　　隆大、山口　　航、小嶋　　徹

【症例】72歳女性。心サルコイドーシスの診断でPSL 5 mgを内服中。胸痛を主訴に受診し、舌区に浸潤影を指摘された。経胸壁CTガイド下生検検体より壊死を伴わない類上非細胞を認めた。気管支鏡検体よりM.aviumの培養陽性となり、非結核性抗酸菌症（NTM）として診断的治療を開始したところ、陰影の縮小を得た。
【考察】サルコイドーシスと鑑別を要した肺NTM症の一例を経験した。CT画像パターンが非典型的であった場合には細菌学的鑑別が重要である。

## A-07

**Mycobacterium intracellulareによる感染性肺嚢胞の一例**

[1]石川県立中央病院　呼吸器内科、[2]同　呼吸器外科
○中積　広貴[1]、田中　　智[1]、掛下　和幸[1]、
　谷　まゆ子[1]、曽根　　崇[1]、西辻　　雅[1]、
　西　　耕一[1]、井田朝彩香[2]、田中　伸佳[2]、
　藤森　英希[2]

【症例】53歳、男性。胸痛を契機に近医を受診され、胸部Ｘ線写真で異常陰影を認め紹介された。胸部CTで巨大な肺嚢胞内にニボーを認め、嚢胞内ドレナージを行ったところ、貯留液からM. intracellulareが培養された。経過で再貯留するため外科的切除を行ったところ、嚢胞壁で類上皮肉芽腫を認め、M. intracellulareによる感染性肺嚢胞と診断した。術後、抗菌化学療法を継続中である。【結語】M. intracellulareによる感染性肺嚢胞は稀であり、既報も含めて報告する。

## A-08

**肺癌と鑑別を要した播種性非結核性抗酸菌症の一例**

[1]国民健康保険 小松市民病院　呼吸器内科
[2]金沢大学附属病院　呼吸器内科、[3]森田病院
[4]しんたに医院
○中井知帆香[1]、掛下　和幸[1]、佐伯　啓吾[1]、
　米田　太郎[1]、木場　隼人[2]、森田　弘子[3]、
　新谷　博元[4]

【症例】78歳男性【主訴】発熱、倦怠感、腰痛【現病歴】X-１年11月上旬から倦怠感、咳嗽を自覚するようになり近医を受診した。抗菌薬治療を行われたが改善しないため当院を紹介受診した。胸部CTで右中葉に浸潤影を認めたため抗菌薬治療を継続されたが、38℃台の発熱や腰痛が出現し増悪するため精査加療目的に入院された。X年１月に骨シンチを行った結果椎体や肋骨に多発骨病変を認め肺癌が疑われた。気管支鏡検査では腫瘍細胞は認めなかった。腰椎からCTガイド下針生検を行い、生検組織からMycobacterium intracellulare が検出された。抗IFN-γ抗体は陽性だった。【考察】近年免疫不全をきたす既知の疾患のない播種性 NTM 症において IFN-γに対する中和抗体が存在する症例が複数報告されている。骨病変を伴うことが多いため肺癌や悪性リンパ腫と鑑別を要することが多く、臨床的に重要な症例と考え報告する。

## A-09

**新型コロナウイルス感染症と鑑別を要した抗MDA-5抗体陽性間質性肺炎の剖検症例**

[1]厚生連高岡病院　呼吸器内科、[2]同　腫瘍内科
[3]金沢大学附属病院　呼吸器内科
○村瀬　裕哉[1,3]、坂東　彬人[1]、鈴木　淳也[1]、
芝　　靖貴[1]、岩佐　圭一[2]、柴田　和彦[2]、
渡辺　知志[3]、矢野　聖二[3]

【症例】61歳、女性。【現病歴】2021年4月15日頃より乾性咳嗽を認めた。4月20日にかかりつけ医を受診し、肺炎に対してLVFXが処方された。4月27日の再診にて呼吸不全を認めたため、紹介医を受診した。新型コロナウイルス感染症あるいは、急性間質性肺炎が疑われ、mPSLパルスを施行された。4月30日にシクロホスファミド間欠静注療法、5月1日にタクロリムスが投与されるも呼吸状態は増悪を認め、気管挿管となった。挿管管理下でも酸素化が維持できず、ECMOが考慮され当院へ紹介搬送となった。【経過】繰り返しのステロイドパルス療法、シクロホスファミド間欠静注療法、タクロリムスなどを施行したが、治療反応性を認めず、day61に亡くなった。【考察】抗MDA-5抗体陽性ILDに対して、長期のECMO治療をした剖検症例は少ないため、報告する。

## A-10

**ステロイド反応性が良好であったアミオダロン肺障害の一例**

石川県立中央病院　呼吸器内科
○田中　　智、曽根　　崇、中積　広貴、谷　まゆ子、
西辻　　雅、西　　耕一

【症例】70歳女性　【現病歴】アブレーション後の心房細動再発のため9ヶ月前からアミオダロンが開始となった。6ヶ月前の胸部X線写真では特記すべき異常はなく、呼吸器症状もなかった。しかしながら7日前から咳嗽が出現し改善しなかったため、当科を紹介受診した。胸部画像検査で新規の多発斑状影を認めた。アミオダロン以外の新規薬剤投与はなく、身体所見・血液検査においては膠原病を疑う所見はなかった。気管支肺胞洗浄液では泡沫状マクロファージを認め、悪性細胞や有意な病原体の検出はなかった。アミオダロン肺障害と診断し、mPSL 500mgを3日間投与後、PSL 50mgから漸減した。症状・画像所見ともに改善し、状態が安定したため退院とし、外来でステロイドを調整する方針とした。【考察】アミオダロン肺障害の経過・治療反応性は症例により様々である。文献的考察を交えて報告する。

## A-11

**びまん性肺胞出血を合併した若年の特発性肺線維症の1例**

[1]新潟県立中央病院　呼吸器内科、[2]同　総合内科
[3]同　呼吸器外科、[4]同　病理診断科
○山﨑　　凌[1]、石田　卓士[1]、柳井　謙佑[1]、
眞水　飛翔[1]、石川　大輔[1]、河上　英則[1]、
古川　俊貴[2]、細田　裕太[3]、齋藤　正幸[3]、
酒井　　剛[4]

症例は47歳男性でX年4月初旬から夜間の発熱が出現した。前医を受診し、肺炎として抗菌薬治療を受けたが改善しないため、当科を受診した。当院CTで両側びまん性すりガラス影、左下葉胸膜直下に索状影を認め、亜急性に進行する間質性肺炎として精査・加療の目的で入院した。各種自己抗体は陰性で、気管支肺胞洗浄では血性の洗浄液が回収され、肺胞出血を伴う間質性肺炎と診断された。症状が増強したため、組織学的検索は行わずにステロイド治療(PSL 0.5mg/kg/day)を開始したが、症状の改善はみられなかった。CTで間質性肺炎の進行を認めたため、7月に当院呼吸器外科で胸腔鏡下肺生検を施行され、病理所見でUIPパターンと診断された。以降PSLは漸減しニンテダニブを開始した。びまん性肺胞出血を合併した若年の特発性肺線維症の報告例はまれであり、文献的考察を含めて報告する。

## A-12

**スエヒロタケによるアレルギー性気管支肺真菌症の1例**

[1]新潟市民病院　臨床研修医、[2]同　呼吸器内科
[3]千葉大学真菌医学研究センター　臨床感染症分野
○大塚紗歩子[1]、宮林　貴大[2]、小柴　多郎[2]、
冨田　悠祐[2]、早福はるか[2]、大嶋恭一郎[2]、
渡井はづき[2]、永野　　啓[2]、林　　正周[2]、
影向　　晃[2]、阿部　徹哉[2]、渡邉　　哲[3]

症例は68歳女性。X-17年に右上葉の浸潤影、末梢血好酸球増多で当院を受診。気管支鏡検査で好酸球性肺炎が疑われたが、自然軽快した。X-13年には中葉に浸潤影が出現し、気管支鏡検査を再検したが、粘液栓は認めず、培養で有意な菌は検出されなかった。X年にCTで左下葉に浸潤影が出現し、中枢気管支内に粘液栓が疑われ、3回目の気管支鏡検査を施行。気管支内腔観察にて左底幹に粘液栓を認め吸引除去した。組織診では粘液栓内に無数の好酸球集簇と糸状菌を認めた。培養検査でSchizophyllum commune(スエヒロタケ)が疑われ、他施設に遺伝子解析を依頼したところ、同菌であることが判明。アレルギー性気管支肺真菌症と確定診断し、ステロイド治療を行ったところ、速やかに臨床症状と画像所見は改善した。本邦において、スエヒロタケによるアレルギー性気管支肺真菌症は複数報告がなされており、文研的考察を加えて報告する。

## A-13

**初診時に末梢気管支内粘液栓を認めたアレルギー性気管支肺アスペルギルス症の１例**

[1]加賀市医療センター　初期研修医、[2]同　呼吸器内科
〇平谷　菜生[1]、岩崎　一彦[2]、吉田　匠生[2]、
岡崎　彰仁[2]

【背景】アレルギー性気管支肺アスペルギルス症（ABPA）と中枢気管支内粘液栓との関連は知られているが、末梢気管支の粘液栓との関連は不明である。【症例】78歳、女性【主訴】発作性喘鳴【現病歴】数か月前から夜間の発作性喘鳴を自覚し当科外来を受診した。【経過】胸部CTでは右上葉B３末梢（肺野の外側１/３）の気管支内に粘液栓を認め、右中葉気管支にも粘液栓を認めた。呼吸機能検査では呼気NOの高値を認めた。ICS/LABAを開始した１か月後、肺陰影は著明に増悪し、CTでは右上中葉にhigh-attenuation mucusを伴うコンソリデーションを認めた。気管支鏡では黄白色の粘液栓を認め、気管支洗浄液でAspergillus terreusが検出され、ABPAと診断した。【考察】喘息様症状を認める患者では、粘液栓が中枢ではなく末梢の気管支に認める場合にも、ABPAの可能性を考慮する必要がある。

## A-14

**SARS-CoV-２ mRNAワクチン接種後に発症した器質化肺炎の１例**

[1]石川県立中央病院　初期研修医、[2]同　呼吸器内科
〇藤田　颯人[1]、田中　　智[2]、中積　広貴[2]、
谷　まゆ子[2]、曽根　　崇[2]、西辻　　雅[2]、
西　　耕一[2]

【症例】67歳、男性【現病歴】心房細動、高血圧に対し近医に通院中であった。X-11日にSARS-CoV-２ mRNAワクチンの４回目の接種を受けた。X-４日より発熱、乾性咳嗽が出現し、近医で加療を受けるも改善せず胸部X線写真で肺野浸潤影が認められ、X日に精査加療目的に当院に紹介となった。CTで両側肺に多発性の浸潤影を認めた。抗菌薬（SBT/ABPC, AZM）加療を行うも、症状の改善を認めず肺野浸潤影の増悪を認めた。気管支鏡検査を実施し、右B１からの気管支肺胞洗浄にてリンパ球分画の上昇を認めた。膠原病や血管炎などを示唆する所見は認めず、SARS-CoV-２ mRNAワクチンによる薬剤性肺炎と診断した。気管支鏡施行後よりステロイドの投与を開始し、症状、肺野浸潤影は著明に改善した。【考察】SARS-CoV-２ mRNAワクチンは稀に薬剤性肺炎を引き起こすことがある。文献学的考察を加え報告する。

## A-15

**麦門冬湯による薬剤性肺炎が疑われた一症例**

[1]新潟大学医歯学総合病院　医師研修センター
[2]長岡赤十字病院　呼吸器内科
[3]同　薬剤部　医薬情報課
〇田島　義家[1]、沼田　由夏[2]、渡辺　裕介[2]、
畠山　琢磨[2]、谷川　俊也[2]、安藤　由実[2]、
古塩　　純[2]、島岡　雄一[2]、石田　　晃[2]、
西堀　武明[2]、佐藤　和弘[2]、大関　　裕[3]

症例は慢性心房細動、高血圧症で加療中のADL自立の91歳男性。X年２月頃より口渇が出現、近医耳鼻咽喉科を受診し、麦門冬湯の内服を開始。４月より、乾性咳嗽、むせ、労作時呼吸苦と食思不振、体重減少が出現し、５月下旬に発熱、労作時呼吸苦を主訴にかかりつけ医を受診したところ右胸水と両側上肺野優位の間質影、浸潤影を指摘され、当科を紹介された。入院時急性I型呼吸不全であり、高流量鼻カニュラ酸素療法（HFNC）を要し、右胸水は非血性、滲出性胸水であった。肺炎、うっ血性心不全として加療後も改善が遅延したため、ステロイドパルス療法を行い、症状の軽快を認めた。薬剤歴としては、麦門冬湯は２月、３月、５月と継続して処方されており、その他に新規に開始した薬剤はなかった。被疑薬として薬剤リンパ球刺激試験（D-LST）を行ったところ、麦門冬湯の陽性が示され、臨床経過と合わせて麦門冬湯による薬剤性肺炎が最も疑われた。

## A-16

**難治性慢性咳嗽診療を考える（vol.3）－ 咳関連喉頭異常感から咽喉頭逆流症（LPRD）の診断に迫る －**

金沢春日クリニック　呼吸器内科・アレルギー科
〇小川　晴彦、内田　由佳

［目的・方法］対象は千葉大学耳鼻科で下咽頭インピーダンス検査（HMII）を受けた39名のうち、日本語版ニューキャスル喉頭過敏質問票（小川・新実版）を実施した31名。下部~上部食道・咽喉頭における酸・非酸の逆流回数と、咳関連喉頭異常感（c-LSs）との相関を検討した。
［結果］１）酸逆流回数は、下部食道でNK ８・12が$r$= -0.48、-0.46、上部食道でNK ８・10・12が$r$= -0.40、-0.38、-0.47、咽喉頭でNK ４・10が$r$= -0.39、-0.51で相関した。２）非酸逆流は咽喉頭でNK 10が$r$= -0.36で相関した（$p<0.05$）。またLPR index（NK ３・４・５・８・10・12・13の合計スコア）のカットオフ値を26とすると、特異度0.78、感度0.88（AUC 0.86）、陽性尤度比4.02で咽喉頭逆流を捉えた。
［結論］LPR index（仮称）はHMII対象患者の選別に有用である。

## A-17

### COPD患者における血清Creatinine(Cr)/Cystatin C(CysC)についての検討

金沢医科大学　呼吸器内科
○川﨑　靖貴、西木　一哲、田中　琢弥、塩谷　郁代、
石毛　陽子、山村　孝一、佐久間貴士、中瀬　啓介、
野尻　正史、加藤　　諒、四宮　祥平、高原　　豊、
及川　　卓、水野　史朗

【背景】血清Cr/ CysCはCOPDの重症度と相関し、サルコペニアの指標として有用であると報告されている。また、COPD患者においてサルコペニアは予後因子の一つである【目的】血清Cr/CysCがCOPD患者の予後予測因子として有用かどうかについて検討する。【方法】2015年12月から2017年11月に当科を受診し、5年の経過を追うことができたCOPD患者の124人を対象とし、血清Cr/CysCと脊柱起立筋横断面積について検討した。【結果】追跡期間中に29人が死亡した。血清Cr/CysC低値群で有意に死亡率が高かった(p=0.0007)。Cox回帰分析では血清Cr/CysC低下(HR 0.03、p<0.05)、脊柱起立筋横断面積低下(HR 0.85、p=0.001)は全死亡と相関した。【結論】血清Cr/CysC低値はCOPD患者の予後予測因子として有用である。

## A-18

### 抗ARS抗体陽性間質性肺炎に合併した顕微鏡的多発血管炎の一例

[1]公立小浜病院　呼吸器内科
[2]福井県立病院　呼吸器内科
○藤井　裕也[1]、岩井　良磨[2]、上田　　翼[2]、
塚尾　仁一[2]、堺　　隆大[2]、山口　　航[2]、
中屋　順哉[2]、小嶋　　徹[2]

症例は70歳女性。15年前に検診で胸部異常陰影を指摘され当院を受診した。間質性肺炎を指摘されたが無症状であり精査は行われず経過観察となった。以降も特に症状はなかったが、2ヵ月前より湿性咳嗽・下腿筋痛が出現し当院を受診した。既知の間質陰影に加えすりガラス陰影の増悪があり、炎症反応高値・急性腎障害・蛋白尿・血尿・正球性貧血を認めた。気管支肺胞洗浄を行い肺胞出血を認めたため、一元的に血管炎を疑いステロイドパルス療法を開始した。追加の採血検査ではMPO-ANCA強陽性・抗ARS抗体陽性の結果であった。慢性経過の抗ARS抗体陽性間質性肺炎に顕微鏡的多発血管炎による肺胞出血・腎障害・筋炎が合併したものと判断した。血漿交換療法・アバコパン・ステロイド後療法を追加し、症状や炎症反応・腎機能・貧血は改善した。抗ARS抗体陽性間質性肺炎に顕微鏡的多発血管が合併することは稀であり、経過を含めて報告する。

## A-19

### COVID19罹患数ヶ月後に発症した好酸球性肺炎の1例

[1]JCHO金沢病院　呼吸器内科、[2]金沢大学　呼吸器内科
○渡辺　和良[1]、酒井　珠美[1]、野村　俊一[1]、
武藤　　篤[1]、木村　英晴[2]

新型コロナウィルス感染症(COVID-19)罹患後の持続する間質性肺疾患は、主な後遺症の一つとして知られている。その病態は肺の炎症に伴う肺の進行性線維化、虚脱の関与が考えられている。治療としてはステロイドの有効性がいくつかの論文で報告され、当院でも経験している。

以前に当院ではCOVID-19罹患後にANCA関連疾患を発症した症例を経験しており、検索したところ、同様の報告も数例確認された。

今回COVID-19罹患後、数ヶ月経過してから発症した好酸球性肺炎の症例を経験したため報告する。

## A-20

### 骨髄異形成症候群を伴い両肺浸潤影による呼吸不全で致命的な経過をとったVEXAS症候群の一例

[1]新潟大学医歯学総合病院　医師研修センター
[2]同　呼吸器・感染症内科、[3]同　血液内科
○宮加谷昌紀[1]、穂苅　　諭[2]、佐藤　和茂[2]、
柴田　　怜[2]、木村　陽介[2]、島　賢治郎[2]、
青木　信将[2]、大嶋　康義[2]、渡部　　聡[2]、
小屋　俊之[2]、菊地　利明[2]、川上　絢子[3]、
増子　正義[3]

症例は77歳男性。1週間持続する抗菌薬不応の発熱と両腎造影欠損像のため当院に転院した。転院時に意識障害と発熱があったが、呼吸不全はみられなかった。CRP 22.82mg/dlと高度の炎症所見を呈していたが、各種検査で感染源の同定はできなかった。経験的抗菌薬治療を継続したが発熱や炎症所見の改善は得られず、貧血と血小板減少の進行があり輸血依存性となった。骨髄穿刺の結果、骨髄異形成症候群(MDS)の診断となり、空胞を伴う骨髄球が認められた。第30病日より呼吸状態が悪化し、両肺多発浸潤影がみられ、器質化肺炎を疑いステロイドパルス療法を開始したが、呼吸不全が増悪し第35病日に永眠された。骨髄組織のDNAシークエンスによりUBA1遺伝子p.Met41Thr変異を検出し、近年報告された自己炎症性疾患であるVEXAS症候群と最終診断した。MDSを背景とした肺陰影の鑑別に同症候群を想定する必要がある。

## A-21（演題取り下げ）

**高度側弯によるⅡ型呼吸不全で、低身長の為、マルファン症候群であることに気がつけなかった症例**

信楽園病院　呼吸器内科
〇楡井　志歩、手塚　貴文、川崎　　聡

高度側弯による慢性Ⅱ型呼吸不全で、在宅NPPVが導入されている159cmの40代男性。年余にわたって安定していたが、呼吸困難が増悪し、心不全で緊急入院した。その際、Marfan症候群の家族歴があり、ご本人も幼少時にMarfan症候群と診断されていたことが判明した。側弯などMarfan症候群の症状を呈していたにも関わらず低身長であることからMarfan症候群と気がつけなかった１例である。

## A-22

**気管支鏡検査中に脱落を認めたIgG４関連疾患による左主気管支炎症性偽腫瘍の一例**

[1]富山県立中央病院　呼吸器内科、[2]同　病理診断科
[3]同　放射線診断科
〇中川友加里[1]、正木　康晶[1]、畦地　健司[1]、
髙田　巨樹[1]、津田　岳志[1]、谷口　浩和[1]、
内山　明央[2]、石澤　　伸[2]、阿保　　斉[3]

症例は59歳男性。X年４月から夜間に増悪する咳嗽が出現し同年５月に近医を受診した。気管支喘息が疑われフルチカゾンフランカルボン酸/ビランテロール、モンテルカストを処方されたところ咳嗽の改善を認めたが胸部単純CT検査で左主気管支腫瘤を認め当科へ紹介となった。胸腹部造影CT検査では左主気管支腫瘤の他に軽度の肺門縦隔リンパ節腫脹や両腎に多発性造影不良域を認めた。気管支鏡検査で左主気管支腫瘤の鉗子生検を行った。また、気管支鏡検査中に腫瘤の脱落を認め吸引により回収した。採取した検体より著明なIgG４陽性形質細胞浸潤を伴う炎症性偽腫瘍を認め血清IgG４高値（924mg/dL）も認めたためIgG４関連疾患と診断した。炎症性偽腫瘍の好発部位は肺であり気管支に炎症性偽腫瘍を呈した報告は少なく、腫瘍の脱落を認めたことは稀と思われ若干の文献的考察を加え報告する。

## B-01

**区域間腫瘍に対して、RFIDマイクロチップを留置した１切除例**

[1]黒部市民病院　呼吸器外科、[2]山形大学　第二外科
[3]富山大学　呼吸器外科、[4]黒部市民病院　呼吸器内科
[5]富山大学　第一内科
○本間　崇浩[1]、鈴木　　潤[2]、尾嶋　紀洋[3]、
土谷　智史[3]、郷原　和樹[4]、須田　哲史[4]、
河岸由紀男[4]、神原　健太[5]

【背景】小型肺腫瘍を切除するため、術前マーキングを実施することがある。経皮的マーキング法は重篤な合併症リスクがあり、近年は経気道的マーキング法が模索されてきた。今回、RFIDマイクロチップによる経気道的マーキングを経験した。
【症例】51歳女性。両側下葉肺癌と診断され、右下葉切除と術後化学療法を実施された。S６/S10区域間に位置した左下葉病変には効果を認めず、切除方針となった。両側下葉切除術は呼吸不全リスクが高く、必要最小限の切除術が望ましいと判断した。術前マーキングとしてRFIDマイクロチップ法を採用した。術前日、気管支鏡下にSuReFInd®を留置し、翌日に単孔式左S６+10a区域切除術を行った。術中は音階でマージンを確認し、最終病理診断でも断端陰性を確認した。
【まとめ】本法は呼吸機能低下を最小限に留めたい小型肺腫瘍症例の切除範囲決定に有効と考えられた。

## B-02

**気管支鏡による粘液栓除去で改善が得られた*Penicillium citrinum*によるアレルギー性気管支肺真菌症の１例**

国立病院機構 金沢医療センター　呼吸器内科
○米田　知晃、新屋　智之、北　　俊之、上田　　宰、
高戸　葉月

【背景】アレルギー性気管支肺真菌症（ABPM）の標準治療は経口副腎皮質ステロイド薬とアゾール系経口抗真菌薬である。
【症例】37歳男性。湿性咳嗽と呼吸困難を主訴にX年11月当院紹介受診し、気管支喘息と診断されてビランテロール・フルチカゾン200の吸入を開始された。X年12月自覚症状が再増悪し、胸部CTで右上下葉および左下葉に中枢性気管支拡張と粘液栓による閉塞、血液検査で好酸球増多とIgE高値を認めた。気管支鏡により粘液栓除去を行った後は、経口副腎皮質ステロイド薬や抗真菌薬の投与無しで自覚症状、検査所見ともに改善した。気管支洗浄液の培養で*Penicillium citrinum*が同定され、ABPMと診断された。X+３年７月時点で病状の悪化なく経過している。
【結語】気管支鏡による粘液栓除去で改善が得られた*Penicillium citrinum*によるABPMの１例を経験した。

## B-03

**経気管支肺生検で診断しえた好酸球性多発血管炎性肉芽腫症の１例**

[1]福井県済生会病院　内科、[2]同　脳神経内科
[3]同　病理科
○松林　　遼[1]、清水　崇弘[1]、清家　悠樹[1]、
白﨑　浩樹[1]、岡藤　和博[1]、大倉　清孝[1]、
上野亜佐子[2]、中沼　安二[3]

【症例】77歳 女性
【主訴】四肢しびれ、息切れ、咳嗽
【既往歴】気管支喘息、２型糖尿病
【現病歴】数年前より四肢のしびれを自覚していた。X年４月より食欲不振が出現し、３カ月で10kg以上の体重減少を認めた。息切れや咳嗽も増悪した。７月、顕著な血中好酸球増多を認めたために、精査加療目的で当科紹介・即日入院となった。
【臨床経過】経気管支肺生検にて採取した肺胞組織より、間質の血管周囲に好酸球主体の高度な炎症細胞浸潤と肉芽腫形成を認め、血管内にも肉芽種を認めた。臨床経過・組織所見より好酸球性多発血管炎性肉芽腫症と診断し、ステロイドハーフパルス療法後、PSL内服投与+IVCY併用による寛解導入療法を開始した。治療開始後、呼吸器症状や四肢しびれは軽快傾向を認めた。
【考察】本症例のように経気管支肺生検で診断しえた好酸球性多発血管炎性肉芽腫症の症例は非常に稀であり、文献的考察も含めて発表する。

## B-04

**診断に難渋した気管支狭窄の１例**

金沢大学　呼吸器外科
○高山　恭滉、齋藤　大輔、芝原　史記、高山　哲也、
田中　伸廣、吉田　周平、松本　　勲

【症例】59歳、男性。腎不全で維持透析中。繰り返す咳嗽と食欲不振で前医を受診し肺炎が疑われ入院。CT上、両側気管支狭窄が短期間で急激に進行し呼吸困難となった。気管挿管、人工呼吸管理となり気管切開を施行。精査加療目的に当科転院。気管支鏡で気道粘膜は発赤浮腫状で、左主気管支で特に高度狭窄を認めた。気道確保のため左主気管支ステント留置術と病変部の生検を施行。生検時に膿汁が流出した。【病理】炎症細胞浸潤と毛細血管増生のみでアミロイド沈着や悪性所見なし。菌体、肉芽、血管炎、封入体は認めず。培養は常在菌のみ。【術後経過】術後ABPC/SBTを開始。POD６気管支鏡で狭窄は改善、ステントが逸脱するため抜去。POD12CT、POD17気管支鏡で気管支壁の浮腫と狭窄は著明に改善。POD24気切チューブ抜去。リハビリ目的に転院後、独歩退院。原因不明で抗生剤のみで軽快した気管支狭窄の１例を経験したので報告する。

## B-05

**小細胞肺癌に合併した乳び心膜症の１例**

長岡赤十字病院　呼吸器内科

○畠山　琢磨、石田　　晃、谷川　俊也、渡辺　裕介、
安藤　由実、古塩　　純、島岡　雄一、西堀　武明、
沼田　由夏、佐藤　和弘

【経過】49歳男性。上大静脈症候群を伴う小細胞肺癌ⅣB期に対する１次化学療法としてカルボプラチン＋エトポシド＋アテゾリズマブを開始した。２コース目投与後に乳び胸を発症し、脂肪制限食に加え胸膜癒着術を施行した。３コース目投与後に、心嚢水増加に対して心嚢穿刺を施行すると淡血性乳白色の心嚢水が１L排液され、細胞診classⅠ、トリグリセリド高値、リンパ球優位であり、乳び心膜症と診断した。乳び心膜症の病状は心嚢ドレナージのみでコントロールでき、残存していた乳び胸水も減少し、再貯留することなく経過した。
【考察】本症例の乳び心膜症の病態としては胸管や上大静脈の閉塞で乳びがうっ滞したことや何らかの原因で乳びが貯留した胸腔内と心膜腔内に交通ができ、乳び胸水の心膜腔への流入が起こった可能性が考えられた。肺癌患者の心嚢水貯留ではがん性心膜炎の他に乳び心膜症の可能性も考慮してもよいかもしれない。

## B-06

**食道癌に対する放射線照射野内に発生した小細胞肺癌の１例**

黒部市民病院　呼吸器内科

○郷原　和樹、須田　哲史、河岸由紀男

77歳男性、食道癌に対して73歳時にシスプラチン＋５Fによる化学療法と41.4Gyの胸部放射線による同時併用治療を受けCRを得て経過観察中であった。治療開始４年の定期CTで縦隔に接した左下葉の放射線照射野内に腫瘍性病変を指摘され精査にて小細胞肺癌（cT３N１M0, stage IIIA）を診断された。CBDCA＋VP16＋デュルバルマブによる治療を開始し継続中である。食道癌治療による放射線誘発性腫瘍と考えられた。

## B-07

**鬱血肝と鑑別を要した小細胞肺癌、びまん性肝転移の１例**

金沢医科大学　呼吸器内科

○石毛　陽子、西木　一哲、田中　琢弥、塩谷　郁代、
山村　孝一、佐久間貴士、中瀬　啓介、野尻　正史、
加藤　　諒、四宮　祥平、高原　　豊、及川　　卓、
水野　史朗

79歳、女性。僧帽弁･大動脈弁置換術後、心房細動で心臓血管外科を通院、加療中であった。20XX-１年12月初旬から食欲不振、全身倦怠感が出現した。20XX年１月２日から食欲不振、倦怠感が顕著でありADLも低下したため、１月12日に心臓血管外科を受診した。黄疸、肝不全があり、消化器内科で胆管炎が疑われERCP施行されたが改善に乏しかった。右肺門部に腫瘤影を認め肺癌の可能性が示唆され１月22日に当科へ紹介となった。Pro-GRP、NSE高値であり小細胞肺癌が疑われた。造影CTで肝腫大はあるものの、一部に低吸収域を認めるのみであり、BNP上昇もあったことから肝不全については鬱血肝の影響が考えられた。循環管理を行うも改善なく、意識障害、呼吸不全が進行し、１月26日に死亡退院となった。剖検を行い、肝臓割面全体に白色の小顆粒状結節が見られ、小細胞肺癌のびまん性肝転移と診断された。

## B-08

**胸水を契機に発見されたカルチノイドの一例**

[1]新潟県立燕労災病院　呼吸器内科
[2]同　総合診療内科

○菅野　直人[1]、有田　将史[1]、諏訪　陽子[1]、
小泉　　健[2]

カルチノイド腫瘍は肺悪性腫瘍全体の1-２%を占める比較的稀な疾患である。患者は70歳、女性でX年２月に咳嗽を自覚し、悪化傾向のためX年５月に当科を受診した。CTで右胸水貯留と右下葉支内に突出した腫瘤性病変あり、肺癌を疑い気管支鏡下生検にてカルチノイド腫瘍と診断した。呼吸器外科で手術治療を検討したが、胸水細胞診でカルチノイドの関連が否定できず、放射線療法を施行した。照射終了時に胸水の増加を認めたため、病勢進行と判断し化学療法に移行した。その後、原病は著変なかったが胸水は減少しており現在も治療継続中である。肺カルチノイド腫瘍の治療に対するガイドラインは確立されていない。今回、手術困難な肺カルチノイド腫瘍の治療に難渋した症例を経験したため、若干の文献的考察を加え報告する。

## B-09

**免疫関連有害事象により治療中止となった症例における無治療下無増悪生存期間の提示**

[1]富山大学附属病院　第一内科、[2]同　臨床腫瘍部
[3]富山大学　保健管理センター
○平井　孝弘[1]、湊山　周平[1]、橋爪　　萌[1]、
松本　正大[1]、林　　加奈[1]、勢藤　善大[1]、
徳井宏太郎[1]、高　　千紘[1]、岡澤　成祐[1]、
神原　健太[1]、今西　信悟[1]、三輪　敏郎[1]、
猪又　峰彦[1]、林　　龍二[2]、松井　祥子[3]

【背景】免疫関連有害事象が出現した症例は予後が良好であることが報告されているが、免疫チェックポイント阻害剤投与中止後の無治療下の無増悪生存期間に関する情報は乏しい。【方法】免疫チェックポイント阻害薬の投与を受け免疫関連有害事象が起こった非小細胞肺癌における免疫チェックポイント阻害薬最終投与日からの無治療下無増悪生存期間を解析した。【結果】2016年から2021年にかけて162例の非小細胞肺癌症例が免疫チェックポイント阻害剤治療を受けた。この内免疫関連有害事象のため治療が中止された33例を解析対象とした。免疫チェックポイント阻害剤の最終投与日からの無増悪生存期間中央値(95%信頼区間)は7.2（4.2-12.3）か月であった。【結語】免疫関連有害事象により免疫チェックポイント阻害剤が中止された症例においては無治療下で長期の無増悪生存期間が得られる可能性がある。

## B-10

**化学療法後に著明な低Na血症をきたし塩類喪失性腎症と考えられた一例**

[1]長岡赤十字病院　呼吸器内科、[2]同　代謝内分泌内科
○渡辺　裕介[1]、古塩　　純[1]、谷川　俊也[1]、
畠山　琢磨[1]、安藤　由実[1]、沼田　由夏[1]、
島岡　雄一[1]、石田　　晃[1]、西堀　武明[1]、
佐藤　和弘[1]、深井　悠未[2]、古川　和郎[2]

【経過】78歳男性。扁平上皮肺癌照射後再発に対する１次化学療法としてカルボプラチン＋アブラキサンが施行された。第６病日に意識障害が出現し血液検査でNa120mEq/Lの低Na血症を認めた。明らかな脱水所見はなく尿検査で高張尿・尿中へのNa排泄亢進を認めたため当初は不適切抗利尿症候群(SIAD)が疑われたが、尿中β２ミクログロブリンの上昇や血中Na値の改善に相反し血中尿酸値が低値のままであった点から塩類喪失性腎症(RSWS)と診断された。高張食塩水及び塩分負荷により第16病日に正常域に復した。化学療法開始後の急性発症である点や次コースはアブラキサン単剤で施行され低Na血症を認めなかった点から原因はカルボプラチンによる薬剤性と考えられた。【考察】RSWSは脱水を伴う低Na血症を生じSIADとは治療の方向性が異なる。肺癌症例での低Na血症ではSIADのみならずRSWSも想起することが重要である。

## B-11

**テポチニブが著効したMETex14 skipping陽性進行肺扁平上皮癌の１例**

金沢市立病院　呼吸器内科
○黒川　浩司、市川由加里、古荘　志保、片山　伸幸

症例は70歳代男性。基礎疾患なく、喫煙歴は６本/日×43年間で現喫煙者。X年２月下旬に左背部の肩甲骨部に痛みを感じた。同年３月上旬には痛みが増強して不眠となり、３月下旬に当院整形外科を受診。頸椎MRIにてTh１の左側椎弓に転移性骨腫瘍を疑う所見を認め、原発巣精査としてPET/CTが施行された。原発性肺癌による骨転移が疑われたため、４月下旬当科に紹介初診。精査の結果、肺扁平上皮癌でMETex14 skippingを認め、cT１cN１M１c、StageⅣB期、OSSと診断した。５月中旬よりテポチニブ500mg/日より加療開始。７月の効果判定CTでは40%の腫瘍縮小を認め、PRと判断した。また、同時期より背部痛は消失し、処方していた鎮痛剤を自己中断したが問題なく経過している。

報告が少なく、希少なMETex14 skipping陽性の肺扁平上皮癌を認め、テポチニブが著効した１例を経験した。

## B-12

**リウマトレックス中止にて自然軽快した関節リウマチ合併リンパ増殖性疾患の２例**

福井赤十字病院　呼吸器内科
○武田　俊宏、出村　芳樹、佐々木　圭、黒川　紘輔、
軸屋　紀宏、大井　昌寛、多田　利彦、赤井　雅也

症例１は、80歳男性。関節リウマチに対してリウマトレックスを13年間内服していた。咳嗽が持続したため、胸部画像検査にて、右下葉肺癌、縦隔リンパ節転移疑いを認めた。当初は原発性肺癌を疑ったが、可溶性IL-２R高値と２度の気管支鏡検査にて、悪性リンパ腫と診断し得た。リウマトレックス関連を疑い、リウマトレックス中止のみで、腫瘍の縮小を得た。

症例２は、72歳女性。関節リウマチに対してリウマトレックスを18年間内服していた。JAK阻害薬導入前の胸部画像検査にて、偶発的に、両肺のびまん性の粒状影を認めた。当初は粟粒結核を疑い、精査する結核菌の証明はできず、短期間での陰影悪化を認めた。同時に可溶性IL-２R上昇も認め、薬剤性肺炎または悪性リンパ腫を疑い、リウマトレックスを中止したところ、陰影の消失を認めた。

## B-13

**診断に苦慮した血管内リンパ腫によるplatypnea-orthodeoxia syndromeの一例**

[1]新潟大学医歯学総合病院　呼吸器・感染症内科
[2]同　循環器内科、[3]同　皮膚科、[4]同　脳神経内科
[5]同　血液・内分泌・代謝内科
[6]新潟大学医学部　臨床病理学分野
[7]新潟大学大学院医歯学総合研究科　分子・診断病理学分野
[8]新潟大学医歯学総合病院　病理部

○高橋　祐樹[1]、木村　陽介[1]、才田　優[1]、穂苅　諭[1]、青木　信将[1]、大嶋　康義[1]、渡部　聡[1]、小屋　俊之[1]、菊地　利明[1]、酒井　亮平[2]、土田　裕子[3]、徳武　孝允[4]、滝澤　淳[5]、谷　優佑[6]、髙嶋沙織里[7]、梅津　哉[8]

症例は67歳女性。４週間前からの呼吸困難を主訴として当院脳神経内科へ受診された。神経学的診察では異常所見を認めず、臥位での動脈血液ガス分析でⅠ型呼吸不全を認め当科に紹介された。臥位と比較して座位で呼吸困難の増悪およびSpO２低下があり、platypnea-orthodeoxia syndrome(POS)と考えられた。肺野に異常を認めず、胸部造影CTや換気/血流シンチグラムで肺塞栓症は否定的であり、心エコーで明らかな右左シャントはみられなかった。一方、血液検査でLDHおよび、sIL-２Rの上昇、頭部MRIで橋に山型/W型のT２WI/FLAIR高信号病変を認め、血管内リンパ腫が疑われた。ランダム皮膚生検で血管内大細胞型B細胞性リンパ腫の診断に至り、R-CHOP療法などを行い完全寛解が得られた。原因不明のPOSの鑑別として、血管内リンパ腫も念頭に置き、精査を行うことが重要だと考えられた。

## B-14

**当院における癌性胸膜炎に対する滅菌調整タルクを用いた胸膜癒着術の検討**

新潟市民病院　呼吸器内科

○大嶋恭一郎、阿部　徹哉、早福はるか、冨田　悠祐、渡井はづき、永野　啓、宮林　貴大、林　正周、影向　晃

【背景】滅菌調整タルク(以下タルク)は悪性胸水の胸膜癒着術において汎用されるが胸水コントロールに難渋することも少なくない。【方法】当院において2019年１月から2022年５月の間にタルクで胸膜癒着術を行った患者44例を対象とした。術30日後胸部X線で抜管直前半胸郭の10%未満の胸水貯留を成功と定義し成功率、成功に関わる要因について後ろ向きに解析を行った。【結果】患者背景は年齢中央値74歳(38-91歳)、男性/女性：26/18、肺癌/肺癌以外：36/８(肺癌の内訳は腺癌/扁平上皮癌/小細胞癌/その他：22/５/３/６)であった。成功は44例中20例であった。成功群と不成功群で胸水や血液検査所見等について解析を行い胸水TP高値、胸水CEA低値、癒着時のステロイド無で有意に成功率が高かった。【結論】実臨床におけるタルクによる胸膜癒着術の成功率は既報に比べて低く適切な患者選択が重要と考えられた。

## B-15

**Ipilimumab＋Nivolumab併用療法後に治療抵抗性の汎血球減少を来した悪性胸膜中皮腫の一例**

福井赤十字病院　呼吸器内科

○黒川　紘輔、多田　利彦、佐々木　圭、武田　俊宏、軸屋　紀寛、大井　昌寛、出村　芳樹、赤井　雅也

【症例】64歳女性【主訴】発熱【現病歴】X-２年８月当院で右悪性胸膜中皮腫cT３N０M０ stageⅠBと診断。加療目的に他院に紹介、術前化学療法後、X-２年12月に右胸膜切除/肺剥皮術を施行、引き続き術後化学療法が施行された。X-１年10月術後再発し、イピリムマブ＋ニボルマブ療法が開始された。X年３月前医受診時にG４の好中球減少、血小板減少を認め入院。irAEの診断となり、PSL内服治療開始、漸減し４/２退院となった。４/９発熱のため当院救急外来を受診、炎症反応上昇、著明な血小板減少を認め当科入院となった。ステロイドパルス等施行するも反応性乏しくBSCとなり、輸血等支持療法を行っていく方針となった。【考察】本例は精査により再生不良性貧血が疑われ、治療を行うも血球回復は得られなかった。irAEによる再生不良性貧血は過去に少数の報告例があるものの多くは予後不良であり、発現には注意を要する。

## B-16

**緊張性気胸を伴った膿胸の１手術例**

[1]金沢医科大学病院　臨床研修センター
[2]金沢医科大学　呼吸器外科学

○桑田　紗希[1]、溝口　敬基[2]、石川　真仁[2]、岩井　俊[2]、飯島　慶仁[2]、本野　望[2]、浦本　秀隆[2]

【症例】症例70代男性。２週間前から呼吸困難と食欲不振があり近医受診。来院時、収縮期血圧90mmHg、胸部レントゲンで右全肺野の透過性低下、左方への縦隔偏位を指摘。胸部CTで右肺の高度虚脱と胸水貯留、空気貯留を認め、緊張性気胸を伴った膿胸と診断。すぐに胸腔ドレナージを施行し、悪臭を伴う膿性の排液を認めた。ドレナージ後、収縮期血圧は120㎜Hgに改善し、リークは認めなかった。ドレナージ後も胸腔内の膿胸腔が残存するため、膿胸腔の掻爬及び剥皮術を施行。細菌培養でParvimonas micraが検出された。術後22日目に退院。【考察】気胸を伴った膿胸の発症要因は肺癌の進行や食道穿孔が多い。本症例のように、ガス産生の嫌気性菌による気胸を伴った膿胸の報告は極めて稀である。加えて、緊張性気胸も伴っていたので、文献的考察を加えて報告する。

## B-17

**肺Nocardia farcinica症の１例**

福井赤十字病院　呼吸器内科

○佐々木　圭、黒川　鉱輔、武田　俊宏、軸屋　紀宏、
大井　昌寛、多田　利彦、出村　芳樹、赤井　雅也

症例は60歳台、女性。43歳時より気管支拡張症にて当科通院、EM少量長期療法を行っていた。202X－１年より細菌性肺炎併発が頻回となり、TAZ/PIPCやGRNX等で抗菌薬治療を行っていた。202X年２月の喀痰検査にてノカルジア菌を同定し肺Nocardia farcinica症と診断、ST合剤内服にて治療開始するも重症肝機能障害が出現し中止となった。その後肺炎像の再増悪を来たし、入院にて肺Nocardia farcinica症に対し、IPM/CS＋AMKによる点滴加療を４週間施行、病状改善を認め、現在はACV/AMPC内服加療にて外来経過観察中である。

## B-18

**Golimumab投与中にニューモシスチス肺炎を発症した関節リウマチの１例**

[1]金沢医科大学　臨床研修センター、[2]同　呼吸器内科

○林　　祐弥[1]、西木　一哲[2]、田中　琢弥[2]、
石毛　陽子[2]、塩谷　郁代[2]、山村　孝一[2]、
佐久間貴士[2]、中瀬　啓介[2]、野尻　正史[2]、
加藤　　諒[2]、四宮　祥平[2]、高原　　豊[2]、
及川　　卓[2]、水野　史朗[2]

87歳、女性。関節リウマチに対してプレドニゾロン５mg/日で近医加療中であったがコントロール不良のため、20XX年４月からGolimumabが開始された。７月19日の近医受診時に胸部異常陰影を指摘され、同日当院へ紹介となった。体温36.1℃、SpO２ 89%（室内気）。両側肺野でfine cracklesを聴取。WBC 17,590/μL、Neutro 85.7%、Lymph 9.5%、CRP 2.41mg/dL、KL-６ 1,318U/mL、β-Dグルカン 21pg/mL。胸部CTでは両側肺野にすりガラス影を認めた。喀痰P.jirovecii PCR陽性であり、ニューモシスチス肺炎と診断し、ST合剤で治療を開始した。経過で腎機能障害が進行したためアトバコンに変更して治療を継続した。関節リウマチに対するGolimumabがPCP発症に起因したと考えられた。

## B-19

**Mycobacterium seoulenceによる肺感染症の１例**

[1]新潟市民病院　臨床研修医、[2]同　呼吸器内科
[3]国立病院機構 西新潟中央病院　呼吸器内科

○木村このみ[1]、早福はるか[2]、冨田　悠佑[2]、
大嶋恭一郎[2]、渡井はづき[2]、永野　　啓[2]、
宮林　貴大[2]、林　　正周[2]、影向　　晃[2]、
阿部　徹哉[2]、桑原　克弘[3]

【症例】77歳、男性【主訴】血痰【現病歴】胃癌術後経過観察中のX-１年７月、右上葉に空洞影を認めたため当科紹介。喀痰検査で抗酸菌塗抹陽性、２週で培養陽性、PCRは結核菌・MACともに陰性。同定でMycobacterium seoulenceと判明。陰影は徐々に拡大し血痰を伴ったためX年３月当科入院。RFP＋EB＋CAMによる抗菌化学療法を行い、自覚症状及び画像所見は改善し、喀痰抗酸菌培養陰性化。

## B-20

**肺腺癌治療中にリンパ管閉塞を認め、脂肪制限食が有効であった乳糜腹水の１例**

[1]新潟県立中央病院　臨床研修医、[2]同　内科
[3]同　脳神経内科

○桑名　佑輔[1]、眞水麻以子[2]、丹野　侑斗[2]、
柳井　謙佑[2]、山﨑　　凌[2]、眞水　飛翔[2]、
石川　大輔[2]、河上　英則[2]、古川　俊貴[2]、
石田　卓士[2]、木島　朋子[3]

【背景】乳糜腹水はリンパ管の閉塞や破綻に伴い腹腔内にリンパ液が漏出・貯留する状態である。多くの原因が報告されているが、肺癌治療中にみられることは稀である。今回我々は肺癌治療中に認められた乳糜胸腹水の症例を経験した。【症例】81歳、男性【現病歴】近医で多発リンパ節腫脹、胸水貯留を指摘され精査目的に受診した。精査の結果右肺腺癌（cTxN３M１b StageⅣA）と診断した。化学療法中に嘔吐を認め、精査目的で入院した。【経過】十二指腸転移による狭窄を認め、放射線照射を行った。４か月後両胸水、腹水の貯留を認め入院した。胸水・腹水穿刺を行い乳糜胸水・腹水と診断し、精査目的にリンパ管造影を行った。両鼠経リンパ節より造影剤を注入し、右リンパ管閉塞が疑われた。脂肪制限食を開始し、腹水増加は乏しくなり、乳糜の軽減が確認された。

## B-21

### 著明な白血球上昇がありG-CSF産生細胞が認められた肺多形癌の一剖検例

[1]富山大学附属病院　卒後臨床研修センター
[2]同　第一内科、[3]同　臨床腫瘍部
[4]富山大学　保健管理センター、[5]同　病態病理学講座
○川口　アエ[1]、岡澤　成祐[2]、湊山　周平[2]、
橋爪　　萌[2]、松本　正大[2]、林　　加奈[2]、
勢藤　善大[2]、平井　孝弘[2]、徳井宏太郎[2]、
高　　千紘[2]、神原　健太[2]、今西　信悟[2]、
三輪　敏郎[2]、猪又　峰彦[2]、林　　龍二[3]、
松井　祥子[4]、奥野のり子[5]

非小細胞肺癌のG-CSF産生腫瘍は稀であり、予後不良といわれている。症例は75歳男性。X-1年11月に気管支鏡で右下葉扁平上皮癌（cT３Ｎ２Ｍ０ StageⅢB）と診断され、カルボプラチン+パクリタキセル放射線併用療法後、デュルバルマブを投与された。放射線肺障害増悪のためデュルバルマブを中止され、プレドニゾロンで加療されたが、PDと判定され、X年４月よりカルボプラチン+S-１療法が開始された。治療効果に乏しく、同時期から好中球増加が認められた。５月に多発肺転移、無気肺で入院した。白血球 37010/μLと高値で入院後も上昇し、緩和治療が導入されたが急速に呼吸不全が進行し永眠された。G-CSF 311 pg/mLと高値であった。病理解剖では多形癌と診断されG-CSF産生細胞が確認された。G-CSF産生肺癌のさらなる症例の集積と有効な治療の研究が期待される。

## B-22

### 肺腺癌に対してベバシズマブ治療中に発症した気管縦隔瘻の一例

[1]富山県立中央病院　呼吸器内科、[2]同　病理診断科
[3]同　放射線診断科
○半田　茉莉[1]、津田　岳志[1]、畦地　健司[1]、
髙田　巨樹[1]、正木　康晶[1]、谷口　浩和[1]、
内山　明央[2]、石澤　　伸[2]、阿保　　斉[3]

症例は80歳男性。X-２年10月に胸部異常陰影の精査で原発性右上葉肺腺癌cT１bN３M0, StageIIIBと診断した。化学放射線療法を完遂後X-１年１月からデュルバルマブによる維持療法を開始した。同年６月肺腺癌の脳転移が明らかとなり、定位放射線照射を施行した。以降は化学療法を行わず経過観察を行った。X年１月歩行困難が出現し、放射線性脳壊死とそれに伴う脳浮腫が原因と考えられた。ベバシズマブの投与を行ったところ症状の改善を認めたが、同年５月に再増悪を認めベバシズマブの投与を再開した。同年９月27日に咽頭痛、食欲不振を認め入院となり、10月13日胸痛の増悪と炎症反応上昇の精査のため、胸部CTを再検したところ、気管縦隔瘻を認めた。10月16日に大量喀血後死亡された。病理解剖の結果、体幹部に肺腺癌の遺残は認めなかった。放射線化学療法およびベバシズマブとの関連が疑われる気管縦隔瘻の一例を報告する。

# 呼吸器合同北陸地方会会則

1．本会の名称を呼吸器合同北陸地方会と称す。

2．本会の所在地を 石川県河北郡内灘町大学１丁目１番地　金沢医科大学 呼吸器内科 に置く。

3．本会則は日本結核・非結核性抗酸菌症学会・日本呼吸器学会・日本呼吸器内視鏡学会・日本サルコイドーシス／肉芽腫性疾患学会・呼吸器合同北陸地方会(以下本会と略す)の運営に関する規則である。

4．本会は結核，胸部疾患，気管支疾患，サルコイドーシスおよびその他の肉芽腫性疾患に関する基礎ならびに臨床研究の発表，講演を行うことを目的とする。

5．本会の会員は北陸地区(新潟県，富山県，石川県，福井県)に在住する日本結核・非結核性抗酸菌症学会・日本呼吸器学会・日本呼吸器内視鏡学会・日本サルコイドーシス／肉芽腫性疾患学会会員，あるいは，本会の会員を希望し総会で認められたものとする。

会員は正会員，準会員，功労会員からなる。会員は以下の資格を必要とする。

⑴　正会員は日本結核・非結核性抗酸菌症学会・日本呼吸器学会・日本呼吸器内視鏡学会・日本サルコイドーシス／肉芽腫性疾患学会のいずれかの北陸支部会員とする。

⑵　上記４学会に所属していないが，本会への入会を希望し総会で認められたものは準会員とする。

⑶　満65歳時に，過去５年以上評議員として地方会に貢献した者は功労会員とする。また満65歳に，これに準ずる貢献を総会で認められた正会員も功労会員とする。功労会員は評議員会に出席することができる。

6．本会の目的達成のため，次の役員をおく。

⑴　事務局長　　１名

⑵　集会長　　１名

⑶　評議員　　若干名

⑷　運営協議会委員　　若干名

7．集会長は評議員会で選任する。

⑴　集会長は本会集会を開催し，運営協議会，評議員会および総会の議長となる。

⑵　集会長の任期は次期集会までとする。

8．評議員は，日本結核・非結核性抗酸菌症学会の代議員，日本呼吸器学会の代議員，日本呼吸器内視鏡学会の評議員，あるいは日本サルコイドーシス／肉芽腫性疾患学会の評議員，いずれかに選任されている本会正会員とする。

評議員会は次の事項を審議する。

⑴　日本結核・非結核性抗酸菌症学会・日本呼吸器学会・日本呼吸器内視鏡学会・日本サルコイドーシス／肉芽腫性疾患学会より諮問ないし委託された事項。

⑵　運営協議会で審議された本会運営に関する主要事項。

⑶　その他必要な事項。

9．運営協議会委員は日本結核・非結核性抗酸菌症学会北陸支部支部長，日本呼吸器学会北陸支部支部長，支部長代行，北陸支部選出理事，幹事，監事，日本呼吸器内視鏡学会北陸支部支部長，

日本サルコイドーシス/肉芽腫性疾患学会北陸支部会支部長，本会事務局長,本会県推薦委員 4名(各県1名)，現集会長，前集会長，次期集会長とし，運営協議会は次の事項を審議する。

⑴ 本会運営に関する主要事項。

⑵ その他必要な事項。

運営協議会の開催にあたって，集会長は若干名の評議員の参加を求めることができる。運営協議会は，評議員会と合同でも開催することができる。

10. 事務局長は本会正会員の中から評議員会で選任する。

⑴ 事務局長は本会の代表者として事務運営を行う

⑵ 事務局長のもとに事務局をおく

⑶ 事務局長の任期は2年とし，重任はしない(2年後以降の再任は可)

11. 総会は次の事項を審議する。

⑴ 評議員会で審議された本会運営に関する主要事項。

⑵ 本会の予算および決算会計報告(会計年度最初の総会)。

⑶ その他必要な事項。

12. 本会は年2回以上の集会を開催する。

⑴ 会員は本会集会の開催通知を受ける。

⑵ 非会員が集会に参加する場合参加費を支払う。

⑶ 開催地によっては，集会開催の際に，会場費を徴収することができる。

13. 本会の運営に必要な費用は次のものをあてる。

⑴ 日本結核・非結核性抗酸菌症学会，日本呼吸器学会および日本呼吸器内視鏡学会からの補助金。

⑵ 寄付金およびその他の収入。

14. 本会の会計年度は毎年4月より翌年3月までとする。

15. 本会則の変更は本会評議員会の議決，ならびに総会の承認によって行う。

16. 本会の設立年月日は，平成元年11月5日とする。

附則　本会則は本会総会の承認を得て平成元年11月5日より施行する。

附則　本会則は平成3年5月11日より施行する。

附則　本会則は平成4年11月15日より施行する。

附則　本会則は平成5年5月29日より施行する。

附則　本会則は平成6年11月27日より施行する。

附則　本会則は平成8年11月17日より施行する。

附則　本会則は平成9年6月1日より施行する。

附則　本会則は平成9年11月16日より施行する。

附則　本会則は平成10年11月22日より施行する。

附則　本会則は平成11年5月21日より施行する。

附則　本会則は平成13年11月18日より施行する。

附則　本会則は平成15年11月16日より施行する。

附則　本会則は平成16年５月16日より施行する。
附則　本会則は平成16年11月14日より施行する。
附則　本会則は平成18年５月14日より施行する。
附則　本会則は平成18年11月26日より施行する。
附則　本会則は平成21年５月24日より施行する。
附則　本会則は平成22年５月30日より施行する。
附則　本会則は平成23年11月27日より施行する。
附則　本会則は平成26年６月１日より施行する。
附則　本会則は平成26年11月９日より施行する。
附則　本会則は平成27年５月31日より施行する。
附則　本会則は平成28年５月22日より施行する。
附則　本会則は平成28年11月６日より施行する。
附則　本会則は平成29年11月12日より施行する。
附則　本会則は平成30年６月10日より施行する。
附則　本会則は令和元年５月26日より施行する。
附則　本会則は令和２年10月25日より施行する。
附則　本会則は令和３年５月30日より施行する。
附則　本会則は令和３年10月31日より施行する。
附則　本会則は令和４年５月29日より施行する。
附則　本会則は令和４年10月30日より施行する。

# 協賛社名一覧

## 《共催》

帝人ヘルスケア株式会社

インスメッド合同会社

グラクソ・スミスクライン株式会社

## 《広告掲載》

日本ベーリンガーインゲルハイム株式会社

アストラゼネカ株式会社

ノバルティスファーマ株式会社

日本イーライリリー株式会社

ファイザー株式会社

中外製薬株式会社

クラシエ薬品株式会社

（以上　順不同）

第89回呼吸器合同北陸地方会の開催にあたり、企業様から広告掲載、共催、協賛をいただきました。
ここに銘記し、そのご厚情に深謝いたします。

第89回呼吸器合同北陸地方会
集会長　中屋　孝清
公立丹南病院内科

120吸入
発売

薬価基準収載　処方箋医薬品注)

COPD治療配合剤

ビレーズトリ® エアロスフィア® 56吸入
エアロスフィア®120吸入

ブデソニド/グリコピロニウム臭化物/ホルモテロールフマル酸塩水和物製剤

BREZTRI® AEROSPHERE® 56·120inhalations

注) 注意－医師等の処方箋により使用すること

効能又は効果、用法及び用量、禁忌を含む使用上の注意等については、添付文書をご参照ください。

製造販売元[文献請求先]
アストラゼネカ株式会社
大阪市北区大深町3番1号
TEL 0120-189-115
(問い合わせ先フリーダイヤル メディカルインフォメーションセンター)

2022年5月作成

日本イーライリリーは製薬会社として、
人々がより長く、より健康で、充実した生活を実現できるよう、
がん、糖尿病、筋骨格系疾患、中枢神経系疾患、自己免疫疾患、
成長障害、疼痛などの領域で、日本の医療に貢献しています。

日本イーライリリー株式会社
〒651-0086 神戸市中央区磯上通 5-1-28
www.lilly.co.jp

日本標準商品分類番号　875200

Kracie

# twice or three times a day　選べるやさしさ

漢方製剤　薬価基準収載

## クラシエ 人参養栄湯（ニンジンヨウエイトウ） エキス細粒

**KB-108**

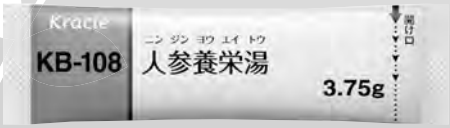


**EK-108**

**効能・効果**　病後の体力低下、疲労倦怠、食欲不振、ねあせ、手足の冷え、貧血

**用法・用量**　通常、成人１日 7.5g を２～３回に分割し、食前又は食間に経口投与する。
なお、年齢、体重、症状により適宜増減する。

**組成・性状**　本薬１日量（7.5g）中

| | | | | | | | |
|---|---|---|---|---|---|---|---|
| 日局ニンジン | 3.0g | 日局ジオウ | 4.0g | 日局ケイヒ | 2.5g | 日局オンジ | 2.0g |
| 日局トウキ | 4.0g | 日局ビャクジュツ | 4.0g | 日局オウギ | 1.5g | 日局ゴミシ | 1.0g |
| 日局シャクヤク | 2.0g | 日局ブクリョウ | 4.0g | 日局チンピ | 2.0g | 日局カンゾウ | 1.0g |

上記の混合生薬より抽出した人参養栄湯エキス粉末 6,700mg を含有する。
添加物として日局ステアリン酸マグネシウム、日局軽質無水ケイ酸、日局結晶セルロース、含水二酸化ケイ素を含有する。
淡かっ色～かっ色の細粒で、特異なにおいがあり、味はわずかに苦くて甘い。

**使用上の注意**

**1. 慎重投与（次の患者には慎重に投与すること）**
(1) 著しく胃腸の虚弱な患者［食欲不振、胃部不快感、悪心、嘔吐、腹痛、下痢等があらわれることがある。］
(2) 食欲不振、悪心、嘔吐のある患者［これらの症状が悪化するおそれがある。］

**2. 重要な基本的注意**
(1) 本剤の使用にあたっては、患者の証（体質・症状）を考慮して投与すること。なお、経過を十分に観察し、症状・所見の改善が認められない場合には、継続投与を避けること。
(2) 本剤にはカンゾウが含まれているので、血清カリウム値や血圧値等に十分留意し、異常が認められた場合には投与を中止すること。
(3) 他の漢方製剤等を併用する場合は、含有生薬の重複に注意すること。

**3. 相互作用**
**併用注意（併用に注意すること）**

| 薬剤名等 | 臨床症状・措置方法 | 機序・危険因子 |
|---|---|---|
| (1) カンゾウ含有製剤<br>(2) グリチルリチン酸及びその塩類を含有する製剤 | 偽アルドステロン症があらわれやすくなる。また、低カリウム血症の結果として、ミオパシーがあらわれやすくなる。（「重大な副作用」の項参照） | グリチルリチン酸は尿細管でのカリウム排泄促進作用があるため、血清カリウム値の低下が促進されることが考えられる。） |

**4. 副作用**
本剤は使用成績調査等の副作用発現頻度が明確となる調査を実施していないため、発現頻度は不明である。
(1) **重大な副作用**
1) **偽アルドステロン症**：低カリウム血症、血圧上昇、ナトリウム・体液の貯留、浮腫、体重増加等の偽アルドステロン症があらわれることがあるので、観察（血清カリウム値の測定等）を十分に行い、異常が認められた場合には投与を中止し、カリウム剤の投与等の適切な処置を行うこと。
2) **ミオパシー**：低カリウム血症の結果としてミオパシーがあらわれることがあるので、観察を十分に行い、脱力感、四肢痙攣・麻痺等の異常が認められた場合には投与を中止し、カリウム剤の投与等の適切な処置を行うこと。
3) **肝機能障害、黄疸**：AST(GOT)、ALT(GPT)、Al-P、γ-GTP の上昇等を伴う肝機能障害、黄疸があらわれることがあるので、観察を十分に行い、異常が認められた場合には投与を中止し、適切な処置を行うこと。
(2) **その他の副作用**

| | 頻度不明 |
|---|---|
| **過敏症**　注１） | 発疹、発赤、瘙痒、蕁麻疹等 |
| **消化器** | 食欲不振、胃部不快感、悪心、嘔吐、腹痛、下痢等 |

注１）このような症状があらわれた場合には投与を中止すること。

**5. 高齢者への投与**
一般に高齢者では生理機能が低下しているので減量するなど注意すること。

**6. 妊婦、産婦、授乳婦等への投与**
妊娠中の投与に関する安全性は確立していないので、妊婦又は妊娠している可能性のある婦人には、治療上の有益性が危険性を上回ると判断される場合にのみ投与すること。

**7. 小児等への投与**
小児等に対する安全性は確立していない。［使用経験が少ない］

**8. 臨床検査結果に及ぼす影響**
本剤の投与により、血中AG（1,5- アンヒドロ -D- グルシトール）が増加する場合がある。

**9. その他の注意**
湿疹、皮膚炎等が悪化することがある。

**取扱い上の注意**
●貯　　法：直射日光をさけ、吸湿注意。
開封後は密栓保存。
●使用期間：３年（使用期限は外箱・ラベルに表示）

**包　装**
●KB-108：3.75g×28 包、3.75g×168 包
●EK-108：2.5g×42 包、2.5g×294 包、500 g

**承認番号**　(61AM) 3510　　**承認年月日**　1986 年 6 月 24 日

**薬価収載**　2007 年 7 月　　**販売開始**　2007 年 7 月

**製造販売元**　クラシエ製薬株式会社
〒108-8080 東京都港区海岸 3-20-20

**発売元**　クラシエ薬品株式会社
〒108-8080 東京都港区海岸 3-20-20

**クラシエ 薬品株式会社**　※［資料請求先］〒108-8080 東京都港区海岸3-20-20
医薬学術部 Tel 03 (5446) 3352　Fax 03 (5446) 3371

医療用医薬品ウェブサイト「漢・方・優・美」http://www.kampoyubi.jp

※2010 年 7 月改訂

■詳細は添付文書をご参照ください。使用上の注意の改訂に十分ご留意ください。

Boehringer Ingelheim

チロシンキナーゼ阻害剤／抗線維化剤

劇薬 処方箋医薬品 注意－医師等の処方箋により使用すること

薬価基準収載

オフェブ® カプセル 100mg 150mg

ニンテダニブエタンスルホン酸塩製剤 OFEV® Capsules 100mg・150mg

効能又は効果、用法及び用量、警告・禁忌を含む使用上の注意等につきましては製品添付文書をご参照ください。

製造販売元（文献請求先及び問い合わせ先）

日本ベーリンガーインゲルハイム株式会社

DI センター

〒141-6017 東京都品川区大崎 2 丁目 1 番 1 号

ThinkPark Tower

TEL：0120-189-779

＜受付時間＞9:00～18:00（土・日・祝日・弊社休業日を除く）

2020年5月作成 PC

NOVARTIS

3成分配合喘息治療剤

エナジア® 吸入用カプセル 中用量・高用量

ENERZAIR® inhalation capsules

インダカテロール酢酸塩／グリコピロニウム臭化物／モメタゾンフランカルボン酸エステル吸入用カプセル

処方箋医薬品 注意－医師等の処方箋により使用すること 薬価基準収載

喘息治療配合剤

アテキュラ® 吸入用カプセル 低用量・中用量・高用量

ATECTURA® inhalation capsules

インダカテロール酢酸塩／モメタゾンフランカルボン酸エステル吸入用カプセル

処方箋医薬品 注意－医師等の処方箋により使用すること 薬価基準収載

効能又は効果、用法及び用量、禁忌を含む使用上の注意等につきましては添付文書をご参照ください。

製造販売 （文献請求先及び問い合わせ先）

ノバルティス ファーマ株式会社

東京都港区虎ノ門1-23-1 〒105-6333

ノバルティス ダイレクト TEL：0120-003-293

販売情報提供活動に関するご意見 TEL：0120-907-026

受付時間：月～金 9:00～17:30（祝日及び当社休日を除く）

ENZ00003IH0003

2021年6月作成

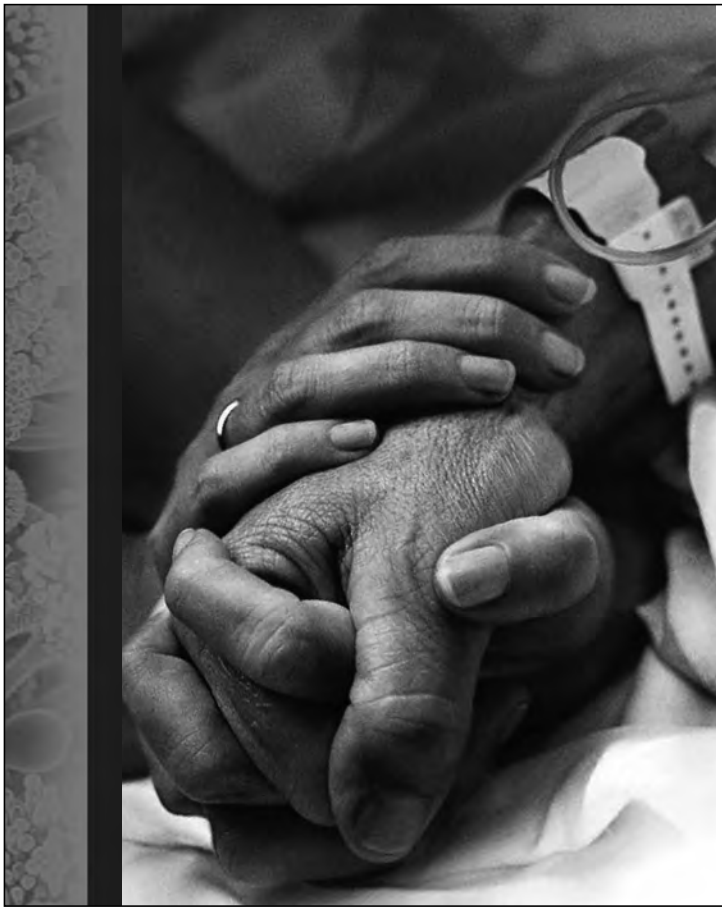

深在性真菌症治療剤

劇薬、処方箋医薬品（注意－医師等の処方箋により使用すること）

# ブイフェンド®

VFEND®

錠50mg・200mg
200mg 静注用
ドライシロップ2800mg

（ポリコナゾール製剤）

薬価基準収載

●効能・効果、用法・用量、警告、禁忌、原則禁忌を含む使用上の注意につきましては添付文書をご参照ください。

製造販売
ファイザー株式会社
〒151-8589 東京都渋谷区代々木3-22-7

文献請求先及び製品の問い合わせ先：
製品情報センター　学術情報ダイヤル　0120-664-467
https://pfizerpro.jp/（PfizerPRO）にも製品関連情報を掲載

販売情報提供活動に関するご意見：
0120-407-947
https://www.pfizer.co.jp/pfizer/contact/index.html

VFD72L001A　　2021年6月作成

抗悪性腫瘍剤／抗PD-L1注1)ヒト化モノクローナル抗体
生物由来製品、劇薬、処方箋医薬品注※)

薬価基準収載

# テセントリク®点滴静注1200mg

TECENTRIQ®
atezolizumab

アテゾリズマブ（遺伝子組換え）注
®F, ホフマン・ラ・ロシュ社（スイス）登録商標

抗悪性腫瘍剤　抗VEGF注2)ヒト化モノクローナル抗体
生物由来製品、劇薬、処方箋医薬品注※)

薬価基準収載

# アバスチン®点滴静注用

100mg/4mL
400mg/16mL

AVASTIN®
bevacizumab

ベバシズマブ（遺伝子組換え）注

注1) PD-L1：Programmed Death-Ligand 1
注2) VEGF：Vascular Endothelial Growth Factor
（血管内皮増殖因子）
注※）注意－医師等の処方箋により使用すること

効能又は効果、用法及び用量、警告・禁忌を含む使用上の注意、効能又は効果に関連する注意、用法及び用量に関連する注意等は製品添付文書をご参照ください。

製造販売元
中外製薬株式会社
〒103-8324 東京都中央区日本橋室町2-1-1
ロシュ グループ

（文献請求先及び問い合わせ先）メディカルインフォメーション部
TEL.0120-189-706　FAX.0120-189-705

（販売情報提供活動に関する問い合わせ先）
https://www.chugai-pharm.co.jp/guideline/

2020年8月作成